FACULTE DE MEDECINE DE DIJON

ANNEE 1974 - N° 18

LES TUMEURS DES GONADES DYSGENETIQUES DES FEMMES XY

A PROPOS DE QUATRE OBSERVATIONS PERSONNELLES

THESE

présentée à la Faculté de Médecine de DIJON

et soutenue publiquement le 6 mai 1974 -

pour obtenir le grade de Docteur en Médecine

par

MARIE JUGLARET

née le 18 Février 1946 à NEMOURS-SEINE ET MARNE

publié par le centre d'éditions médicales universitaires

Digitized by the Internet Archive
in 2026

https://archive.org/details/IA41549827_0008

FACULTE DE MEDECINE DE DIJON

ANNEE 1974 - N°

LES TUMEURS DES GONADES DYSGENETIQUES DES FEMMES XY

A PROPOS DE QUATRE OBSERVATIONS PERSONNELLES

THESE

présentée à la Faculté de Médecine de DIJON

et soutenue publiquement le 6 mai 1974 -

pour obtenir le grade de Docteur en Médecine

par

MARIE JUGLARET

née le 18 Février 1946 à NEMOURS-SEINE ET MARNE

publié par le centre d'éditions médicales universitaires

UNIV.
LEIDEN
BIBL.

PERSONNEL DE LA FACULTE

M. J.B. BOUHEY : Doyen
M. A. MARIN : Assesseur
M. R. PUTELAT : Assesseur
M. J.P. DIDIER : Assesseur
M. J. GUERRIN : Assesseur

M. J. GUYOT : Professeur honoraire.
M. F. BARON : Professeur honoraire.

Professeurs titulaires

Anatomie et organogénèse :	P. BARRY
Anatomie pathologique et carcinologie :	F. CABANNE
Biochimie :	P. PADIEU
Clinique Chirurgicale :	H. VIARD
Clinique Médicale :	P. CORTET
Clinique Obstétricale :	J. JAHIER.
Clinique Médicale Infantile :	M. ALISON
Clinique Neuropsychiatrique :	J. BALLIVET
Histologie, Embryologie cytogénétique :	G. RUCART
Médecine légale et toxicologie :	A. MARIN
Pathologie chirurgicale :	C. FERRY
Pathologie médicale :	R. PUTELAT
Physiologie :	J. KLEPPING
Biophysique :	P. GAILLIARD
Sémiologie médicale :	J.B. BOUHEY

Professeurs sans chaire

Anatomie pathologique :	R. MICHIELS
Biochimie :	J. DEDREUX
Hépatologie, Gastro-Entérologie :	Cl. KLEPPING
Médecine préventive et Santé publique, Hygiène :	M. CARON
Maladies infectieuses :	F. DESTAING
Parasitologie :	Mme Y. ROUGET

Professeur chargé de cours à titre permanent

Bactériologie,Virologie :	P. PICHAT

Maîtres de Conférences agrégés

Anatomie & Organogénèse :	J.M. AUTISSIER
Anesthésiologie :	B. CAILLARD
Carcinologie :	J. GUERRIN
Chirurgie générale :	P. AUPECLE
	S. BRIET
	N...
Gynécologie & Obstétrique :	J. SALASC
	J.P. FELDMAN
Hématologie et Maladies du sang :	A. DUZER
Médecine et Chirurgie expérimentales et comparées,	
Immunologie :	F. MARTIN
Médecine Interne :	M. GAUDET
	P. LOUIS
Néphrologie :	G. RIFLE
Neuro-chirurgie :	A. THIERRY
Orthopédie, Traumatologie, Chirurgie plastique et reconstruction :	N...
Pédiatrie & Génétique médicale :	J.L. NIVELON
Pharmacologie :	A. ESCOUSSE
Physiologie :	J.P. DIDIER
Pneumologie, Phtisiologie :	L. JEANNIN
Radiologie, Radiodiagnostic :	J.P. MABILLE
	M. WEILLER
Radiologie, Radiothérapie :	J. Cl. HORIOT

Professeur associé

Biochimie :	W. MOMMAERTZ

Agrégés libres

Dermatologie,Vénéréologie : J.L. CHAPUIS
Ophtalmologie : P.G. MOREAU
Urologie : R. GAYET

La Faculté de Médecine de DIJON déclare que les opinions émises dans les thèses qui lui sont présentées doivent être considérées comme propres à leurs auteurs et qu'elle entend ne leur donner ni approbation ni improbation.

JURY DE LA THESE

Président : Monsieur le Professeur R. PUTELAT

Membres : Monsieur le Professeur C. FERRY
Monsieur le Professeur R. MICHIELS
Monsieur le Professeur M. GAUDET

A MES PARENTS

A TOUS LES MIENS

A MES AMIS

qui m'ont aidée par leur présence ou leur pensée à la rédaction de cette thèse.

A NOTRE MAITRE ET PRESIDENT DE THESE,

le Professeur R. PUTELAT,

Il nous a enseigné l'endocrinologie et nous a inspiré ce travail qui est pour nous l'occasion de lui témoigner notre gratitude et notre profond respect.

A Monsieur le Professeur C. FERRY,

Nous le remercions de nous avoir confié ses observations et d'avoir accepté de faire partie de notre jury.

A Monsieur le Professeur R. MICHIELS,

C'est lui qui a éveillé notre intérêt pour l'anatomie pathologique.
Nous lui sommes reconnaissante de ses conseils et de son accueil toujours bienveillant.

A Monsieur le Professeur M. GAUDET,

Nous avons travaillé avec lui pendant plusieurs semestres et avons apprécié ses qualités humaines, l'ampleur de ses connaissances et la valeur de son enseignement clinique.
Nous sommes heureuse qu'il ait accepté de nous juger.

A NOS MAITRES D'EXTERNAT ET D'INTERNAT,

Monsieur le Professeur M. ALISON

Monsieur le Professeur J. BALLIVET

Monsieur le Professeur J.B. BOUHEY

Monsieur le Professeur J.L. CHAPUIS

Monsieur le Docteur J. COMBET

Monsieur le Professeur P. CORTET

Monsieur le Professeur F. DESTAING

Monsieur le Professeur M. GAUDET

Monsieur le Professeur Cl. KLEPPING

Monsieur le Docteur M. LEBLANC

Monsieur le Professeur G.C. LECLERC

Monsieur le Professeur P. LOUIS

Monsieur le Professeur F. MARTIN

Monsieur le Professeur A. PIARD (in memoriam)

Monsieur le Professeur R. PUTELAT

A Madame le Docteur C. RIFLE

A Madame le Docteur C. TURC

PLAN DU TRAVAIL

INTRODUCTION p. 1

HISTORIQUE p. 2

RAPPEL SUR L'EMBRYOLOGIE ET LES FACTEURS DE DETERMINATION DE LA DIFFERENCIATION SEXUELLE p. 5

MATERIEL D'ETUDE

. Les 4 observations personnelles p. 22

. Les observations de la littérature (tableau) p. 42

ANATOMIE PATHOLOGIQUE

. Les organes génitaux internes p. 43

- les voies génitales
- les gonades

. Les tumeurs p. 45

- les tumeurs isolées
- les tumeurs associées

. Les corrélations entre les dysgénésies gonadiques et les tumeurs p. 5I

ETUDE CLINIQUE p. 53

. L'âge
. Les circonstances de découverte
. L'examen clinique
. Le diagnostic
. Les examens complémentaires :

- la caelioscopie
- le caryotype
- les explorations hormonales

ETUDE CYTOGENETIQUE

. Etude analytique des caryotypes p. 60

. Les cas familiaux p. 64

. Les corrélations: entre le caryotype et les aspects phénotypiques p. 67

entre le caryotype et les aspects anatomopathologiques p. 68

EVOLUTION - INDICATIONS THERAPEUTIQUES p. 7I

CONSIDERATIONS PHYSIOPATHOLOGIQUES

. La dysgénésie gonadique p. 76

. Le processus tumoral p. 83

. La relation entre la tumeur et la dysgénésie gonadique p. 86

CONCLUSIONS p. 9I

BIBLIOGRAPHIE

INTRODUCTION

Nous rapportons quatre observations de "femmes" à caryotype masculin dont les gonades dysgénétiques étaient tumorales.

En laissant délibérément de côté les syndromes de féminisation testiculaire, nous avons recherché dans la littérature les observations analogues aux nôtres et avons tenté de dégager de l'ensemble des caractères anatomo-pathologiques, cliniques et cytogénétiques.

Ce travail présente plusieurs parties faisant suite à un bref historique et à un rappel de la différenciation sexuelle dans lequel nous insistons sur le rôle des chromosomes X et Y :

- le matériel d'étude constitué de nos observations personnelles et de celles de la littérature ; ces dernières sont groupées dans un tableau.
- l'anatomie pathologique des tumeurs et des dysgénésies gonadiques.
- l'étude clinique.
- les données cytogénétiques.
- et enfin, les hypothèses physiopathologiques soulevées par toutes ces données.

HISTORIQUE

Depuis plus de 70 ans, des processus tumoraux se développant aux dépens des gonades ont été décrits dans les états intersexuels.

Ainsi, en 1900, NEUGEBAUER, à propos des tumeurs des "streak gonads", en a rapporté 19 cas survenus chez des hermaphrodites. On doit à RENDU une observation de séminome sur ovotestis et quelques années plus tard, MEYER en 1931, a montré que parmi les 46 dysgerminomes étudiés, 25 concernaient des pseudo-hermaphrodites. NOVAK et EWING insistèrent sur la fréquence des séminomes chez ces mêmes sujets, confirmés par SEEGAR en 1938.

A cette date, TURNER publia la première description de dysgénésie gonadique à propos de 7 sujets se présentant avec un phénotype féminin, un nanisme, un infantilisme sexuel et différentes anomalies somatiques. Les gonades se présentaient sous forme de bandelettes fibreuses, situées dans le mésosalpinx et dépourvues de toute cellule germinale ; elles furent décrites par SCHARPEY et SHAFER. En 1942, ALBRIGHT et VARNEY ont constaté chez ces sujets dépourvus de gonades fonctionnelles, un taux élevé d'excrétion urinaire des gonadotrophines, ce qui a fait affirmer à ces auteurs l'atteinte périphérique et l'intégrité hypophysaire.

Plus tard, en 1954, à la suite des travaux de JOST (castration foetale chez le lapin), WILKINS a admis que certains sujets ayant un sexe génétique masculin pouvaient être porteurs de gonades réduites à une simple bande fibreuse et présenter un phénotype féminin puisque la castration aboutit dans les deux sexes à un phénotype féminin. Effectivement, la chromatine sexuelle n'était pas retrouvée chez de tels sujets. Les différents travaux pratiqués en 1959 par FORD, dès la mise au point de techniques permettant de déterminer le sexe chromosomique, ont montré que la constitution chromosomique des sujets porteurs de l'affection décrite par TURNER était XO et non XY.

Vers la même époque, HARNDEN et STEWART ont isolé le tableau de la "dysgénésie gonadique pure" chez un sujet de phénotype féminin, de taille élevée ou normale, mais sans aucun des signes somatiques du syndrome de TURNER ; on retrouve un infantilisme sexuel et des ébauches gonadiques rudimentaires ou testiculaires comme celles des observations de WILKINS, uni ou bilatérales.

Parallèlement à ces études concernant les différents types de dysgénésie gonadique, des auteurs ont montré la possibilité de survenue de néoformations sur des gonades dysgénétiques.

Ainsi, GOUGH en 1938, a publié un cas de dysgerminome de l'ovaire associé à une masculinisation au cours d'une dysgénésie gonadique. Mais la notion de tumeur homologue du testicule et de l'ovaire se développant à partir du gonocyte primordial, ambivalent, remonte à CHEVASSU, CHENOT, MASSON et MEYER.

En 1946, TEILUM a défini sous le terme de gonocytomes ces tumeurs homologues et a reconnu la possibilité de leur développement chez des sujets de phénotype féminin, porteurs d'anomalie de leur appareil génital ; ces gonocytomes provenaient des premières cellules germinales totipotentes et capables de différenciation plus ou moins poussée.

Le terme de gonadoblastome fut créé en 1953 par SCULLY pour désigner une tumeur néoplasique constituée de cellules germinales, de cellules de SERTOLI-GRANULOSA et, le plus souvent, d'un troisième type cellulaire : les cellules de LEYDIG pouvant éventuellement élaborer des androgènes. Il s'y associe des calcosphérites et des corps hyalins. La relation dès gonocytomes avec les dysgénésies gonadiques fut précisée par TETER qui donna une classification de ces tumeurs en 1960. Suivant l'aspect histologique, l'auteur distingue quatre types :

- le gonocytome I, dérivé de la cellule primordiale seule. Il n'existe qu'un type cellulaire, de forme ovalaire ou polygonale, avec un cytoplasme clair, riche en glycogène, et un noyau sombre à nucléoles distincts. Les mitoses sont nombreuses. Les cellules sont disposées en nappes diffuses, en foyers bien délimités ou en travées peu épaisses. Le tissu conjonctif avoisinant est souvent infiltré de lymphocytes et parsemé de calcifications. C'est une tumeur hormonalement inactive, correspondant au séminome goniome.

- le gonocytome II, dans lequel on retrouve deux types cellulaires : les cellules germinales précédemment décrites et les cellules des cordons sexuels, ou cellules de SERTOLI-GRANULOSA plus petites et plus sombres que les précédentes, groupées en travées plus ou moins épaisses. Les deux types cellulaires peuvent s'organiser indépendamment l'une de l'autre ; parfois, on retrouve des aspects nodulaires ou des nids avec

les cellules les plus grosses au centre et les autres à la périphérie. Le tissu conjonctif est fibroblastique. Ce type de tumeur correspond au pflügérome de MASSON. Elle se développe en fait chez des sujets de caryotype féminin normal, 46,XX, porteurs de gonades ayant subi une différenciation ovarienne. CABANNE a eu l'occasion de rappeler les caractéristiques de cette tumeur qui l'opposent au gonadoblastome.

- le gonocytome III comporte des cellules germinales, en foyers de type I, des cellules de SERTOLI-GRANULOSA selon les dispositifs du type II et des cellules leydigiennes à la périphérie, sous forme d'éléments immatures, polyédriques avec des granulations acidophiles et un noyau sombre. Il existe constamment des concrétions calcaires.

Ce type de tumeur répond au gonadoblastome de SCULLY.

- le gonocytome IV est de structure bicellulaire : cellules germinales et cellules de type leydigien.

Cette classification a eu le mérite de mettre en évidence le caractère non univoque des gonocytomes et d'essayer de classer ces tumeurs selon des corrélations anatomocliniques et biologiques, la masculinisation étant liée à la présence de cellules de LEYDIG.

Plus récemment, en 1966, MELICOW et TAYLOR ont insisté sur l'importance de la constitution chromosomique des sujets porteurs de dysgénésie gonadique dans la survenue de tumeurs au niveau de ces gonades. La présence du chromosome Y augmente la fréquence des tumeurs. C'est aussi la conclusion tirée par GOLDBERG d'une étude des transformations malignes des gonades dysgénétiques ; elles sont beaucoup moins fréquentes lors des syndromes de TURNER 45,XO ou 45,XO/46,XX, que dans les autres dysgénésies gonadiques et notamment celles associées à un caryotype masculin 46,XY, ou une mosaïque renfermant un chromosome Y. GOLDBERG a étudié 24 cas de tumeur maligne de sujets à phénotype féminin présentant une dysgénésie gonadique ; 4 seulement appartenaient à des syndromes de TURNER.

TETER, en 1967, parmi 10 cas personnels de tumeurs gonadiques, en a rattaché 2 cas seulement à des syndromes de TURNER et 8 cas à des dysgénésies gonadiques 46,XY.

RAPPEL SUR L'EMBRYOLOGIE
ET LES FACTEURS DE DETERMINATION
DE LA DIFFERENCIATION SEXUELLE

Au cours de la vie embryonnaire, la différenciation sexuelle entraîne des transformations anatomiques et histologiques dont les facteurs déclenchants ne sont pas tous précisés ; leurs modifications retentiront sur le développement des gonades embryonnaires.

A - RAPPEL EMBRYOLOGIQUE.

Avant d'adopter les structures propres au sexe masculin ou féminin, l'appareil génital, dans son ensemble, passe par un stade indifférencié.

1 - Les GONADES

Les premières ébauches gonadiques apparaissent chez l'embryon de 28 jours, sous la forme de crêtes génitales, paires, situées de façon symétrique de chaque côté de la ligne médiane, sur la face ventrale du mésonéphros.

a) Les gonades indifférenciées résultent de l'apparition et de la mise en place de deux éléments distincts : les éléments germinaux qui donneront les gamètes et un tissu somatique qui va servir de support. C'est ainsi que les crêtes génitales sont constituées :

- d'un stroma somatique commun, formé par un épithélium germinatif, bourgeonnement de l'épithélium caelomique et par un mésenchyme mésonéphrotique appelé aussi blastème génital.

- de cellules germinales primordiales, individualisées à la 3ème semaine de la vie in utéro et ayant migré à partir de l'endoderme dorsal du sac vitellin durant la 4ème et la 5ème semaine ; ces cellules sont identifiables par leur taille et leur richesse en phosphatases alcalines ; leur migration a pu être suivie grâce à la méthode aux azoïques de PEARSE qui colorent les cellules en brun rougeâtre. Ce sont des mouvements amoeboïdes qui assurent ce transfert vers les crêtes génitales, à travers le mésentère dorsal. Il semble que les crêtes génitales exerceraient une action attractive sur les cellules germinales.

Au cours de la 5ème semaine, on retrouve, au niveau des crêtes génitales :

. en superficie, les cellules épithéliales caelomiques formant la corticale.

. en profondeur, les cellules du blastème qui constituent la médullaire.

. les cellules germinales sont disséminées dans la corticale et la partie superficielle de la médullaire.

Les cordons sexuels primitifs apparaissent à la 6ème semaine ; ce sont des coulées cellulaires, de disposition radiaire à travers la médullaire, englobant progressivement les cellules primordiales ; leur origine, épithéliale ou mésenchymateuse, reste discutée.

A la fin de la 6ème semaine, les gonades sont individualisées, attachées au mésenchyme mésonéphrotique sous-jacent par un méso dans lequel cheminent les vaisseaux et les prolongements des cordons sexuels primitifs, formant le rete indifférencié.

b) Les gonades différenciées :

I - Chez l'embryon de sexe génétique 46,XY, la différenciation testiculaire débute à la 7ème semaine. Elle se traduit par une organisation médullaire de la gonade. La portion médullaire comprend, à l'origine, un stroma mésenchymateux dans lequel sont condensées des couches de cellules épithéliales provenant de l'épithélium caelomique (cordons sexuels primitifs) et englobant des cellules germinales primitives.

Le mésenchyme situé sous l'épithélium caelomique s'épaissit en une lame conjonctive, l'albuginée, séparant l'épithélium de la crête génitale, du reste de la gonade. La corticale s'amincit et disparaît.

A ce stade, on distingue dans le blastème commun, deux types cellulaires :

. des cellules claires, groupées en massifs pleins (cordons testiculaires nés du cloisonnement des cordons sexuels primitifs par des prolongements issus de la face profonde de l'albuginée), phosphatases alcalines négatives, à l'origine des tubes séminifères.

. des cellules foncées, phosphatases alcalines positives : les futures cellules de LEYDIG.

Les gonocytes primordiaux migrent en profondeur, à partir de leur localisation périphérique initiale, jusqu'aux cordons testiculaires qui se transforment, dès le 5ème mois, en tubes séminifères pleins. Les gonocytes subissent une maturation et se transforment en spermatogonies qui perdent leur activité phosphatasique alcaline.

Les tubes séminifères poursuivent leur croissance jusqu'au 7ème mois de la vie intra-utérine ; dans leur paroi, on retrouve les cellules

de SERTOLI provenant du blastème commun.

Les cellules de LEYDIG, apparues dès le 52ème jour, présentent une importante activité enzymatique et sécrétoire mais sans cristalloïde de REINKE ; elles prolifèrent jusqu'au 4ème mois, époque de la masculinisation du tractus génital. Puis une phase de régression apparaît : les cellules de LEYDIG disparaissent progressivement et prennent un aspect indifférencié ; cette phase se termine quelques mois après la naissance.

La migration testiculaire débute au 3ème mois ; le testicule, situé initialement dans la région lombaire, franchit le canal inguinal au 7ème mois ; il occupe sa position définitive intra-scrotale peu avant la naissance.

Au cours de l'enfance, les cellules germinales primitives restent au repos et ne se différencient plus jusqu'à la période pré-pubertaire. Au début de l'adolescence, la membrane basale est bordée par des spermatogonies en prolifération qui naissent de la division mitotique des cellules germinales primitives. Les spermatogonies donnent naissance à leur tour, par division mitotique, aux spermatocytes primitifs.

La formation de spermatocytes haploïdes secondaires, à partir des spermatocytes primitifs euploïdes, s'effectue au cours de la méiose. Les spermatocytes secondaires se divisent en spermatides qui se transforment en spermatozoïdes.

2 - La différenciation ovarienne s'effectue au cours de la 8ème semaine du développement embryonnaire d'un individu de sexe génétique 46,XX. Elle ne s'achèvera, comme pour le testicule, qu'au moment de la puberté.

Les cordons sexuels primitifs, détachés de l'épithélium caelomique, se segmentent en amas réguliers et dégénèrent ; ces éléments seront remplacés par du tissu fibreux, richement vascularisé, qui constituera la zone médullaire de l'ovaire.

Puis, une nouvelle prolifération de l'épithélium caelomique donne naissance aux cordons sexuels secondaires, ou cordons de VALENTIN PFLUGER. Pour WITSCHI, ces cordons médullaires proviendraient de la différenciation in situ du blastème paramésonéphrotique ; il en est de même pour OHNO. C'est la direction selon laquelle se différencie le blastème qui, selon ces auteurs, décide de la destinée de la gonade ; si le blastème reste en position médullaire, la différenciation est testiculaire ; s'il migre en position corticale, la différenciation est ovarienne.

Quelle que soit leur origine, ces cordons assez grossiers se fragmentent et s'organisent en îlots autour des cellules germinales primordiales, entre le 5ème et le 7ème mois. Ces dernières perdent leur activité phosphatasique alcaline ; cette modification est interprétée comme un signe de maturation biochimique et traduit la transformation des cellules germinales en ovogonies. Les cellules du blastème commun se groupent en une couche monocellulaire autour de chaque ovogonie pour individualiser les follicules primordiaux ; elles gardent l'activité phosphatasique alcaline jusqu'à la naissance, à la différence des autres cellules du blastème commun qui donneront les formations interstitielles et le stroma ovarien.

Vers la fin du 3ème mois, les ovogonies se regroupent dans la partie la plus interne du cortex et subissent une maturation en ovocytes de premier ordre qui vont subir la première division méïotique. Il existe tout d'abord, une phase "préméïotique" comportant un stade à "prochromosomes" (46 amas chromatiniens) et un stade préleptotène.

Le stade suivant, leptotène, est marqué par l'individualisation de filaments chromosomiques présentant sur leurs trajets des renflements chromomériques.

Le stade zygotène est celui de l'appariement des chromosomes.

Le stade pachytène se caractérise par la présence de chromosomes épais dont l'appariement s'est effectué de façon rigoureuse, chromomères à chromomères homologues.

Au stade diplotène, les chromosomes homologues commencent à s'écarter et se despiralisent.

La phase ultime de la prophase méïotique est le stade dictyotène ; une partie des chromosomes se despiralise.

La majorité des ovocytes ne dépasse pas le stade pachytène de la prophase où ils resteront bloqués jusqu'à l'ovulation, au moment de la puberté. Les autres poursuivent leur maturation et des follicules de de GRAAF peuvent être visibles à la surface de l'ovaire à la naissance, sans qu'il y ait d'évolution vers la formation de corps jaune.

Juste avant l'ovulation, le premier globule polaire est expulsé, complétant la première division méïotique. L'ovocyte haploïde secondaire commence immédiatement sa seconde division méïotique mais il reste à la

métaphase et n'expulse pas le second globule polaire avant que l'ovule ait été pénétré par un spermatozoïde.

2 - Les VOIES GENITALES

Il existe également au niveau des conduits génitaux un stade indifférent, au début du développement embryonnaire. Les voies génitales indifférenciées sont constituées par deux systèmes canaculaires, pairs et symétriques, se développant de la 4ème à la 8ème semaine.

Les canaux de WOLFF représentent initialement la voie urinaire collectrice du mésonéphros ; mais cette jonction entre le mésonéphros et le sinus uro-génital est éphémère : à la fin du deuxième mois, les glomérules et les tubules mésonéphrotiques disparaissent.

Les canaux de MULLER résultent d'une évagination de l'épithélium caelomique ; ils se rejoignent sur la ligne médiane et fusionnent au niveau de la paroi postérieure du sinus uro-génital.

La différenciation des voies génitales masculines s'achève à la fin de la 8ème semaine. Elle est contemporaine des transformations testiculaires de la gonade indifférenciée. Les tubes droits formés par la confluence des cordons testiculaires d'un lobule débouchent dans le rete. Tubes droits et rete testis constituent l'organe de MIHALCOVICZ qui entre en connexion avec quelques tubes mésonéphrotiques ; ces derniers sont incorporés dans les conduits génitaux internes et deviennent les cônes efférents. Le canal de WOLFF reçoit la partie distale de IO à I2 cônes efférents et forme le canal épididymaire ; au-dessous de la gonade, le canal de WOLFF devient le canal déférent et il donne naissance, un peu au-dessus de son abouchement dans le sinus uro-génital, à un bourgeon qui se différencie en vésicule séminale au 3ème mois. La portion en aval prend le nom de canal éjaculateur.

Le canal de MULLER subit une rapide régression à partir de la 8ème semaine ; pour certains auteurs, son extrémité inférieure disparaîtrait totalement ; pour d'autres, elle constituerait l'utricule prostatique.

La différenciation des voies génitales féminines est plus tardive que chez le mâle. Le canal de WOLFF disparaît au cours du 3ème mois en laissant des reliquats embryonnaires :

- l'hydatide pédiculée (reliquat des tubes mésonéphrotiques et du canal de WOLFF au-dessus de la gonade).

- l'organe de ROSENMULLER ou époophore.

- le paraophore (reliquat du segment inférieur du canal de WOLFF).

Les canaux de MULLER subissent un développement important ; la partie supérieure forme les trompes de FALLOPE dont l'extrémité crâniale, dilatée, s'ouvre dans le caelome interne pour constituer le pavillon. Le tiers inférieur des deux canaux s'accole et forme le canal utéro vaginal dont la cloison médiane disparaît à la fin du 3ème mois.

Ce canal est accolé par sa partie inférieure à la paroi du sinus uro-génital ; il est relié aux trompes de FALLOPE par un court segment, non accolé, des canaux de MULLER : ce sont les cornes utérines.

La partie supérieure du canal utéro-vaginal va former le corps de l'utérus qui s'agrandit par l'incorporation des deux cornes utérines au 4ème mois et l'isthme utérin.

Le devenir de l'extrémité inférieure du canal est contreversé ; elle forme la lame épithéliale du vagin. La majorité des auteurs admet que la partie supérieure du vagin est d'origine mullerienne et le quart inférieur d'origine sinusale.

A partir du 3ème mois, l'ovaire et la trompe utérine amorcent un mouvement de bascule latéral qui les amène dans le petit bassin. La trompe utérine se trouve en position horizontale et l'ovaire se retrouve en arrière de la trompe utérine, à la hauteur de la face latérale de l'utérus.

3 - Les ORGANES GENITAUX EXTERNES

Le sinus uro-génital indifférencié résulte du cloisonnement du cloaque à la 6ème semaine. Deux cavités sont ainsi individualisées :

- le sinus uro-génital primitif en avant, fermé par la membrane uro-génitale.

- et le canal ano-rectal en arrière, fermé par la membrane anale.

La membrane uro-génitale est bordée par les replis génitaux qui rejoignent en avant le tubercule génital.

Les bourrelets génitaux apparaissent à la fin de la 8ème semaine, en dehors des replis génitaux.

La différenciation masculine du sinus uro-génital débute à la 11ème semaine pour s'achever à la fin du 4ème mois. Les deux canaux éjaculateurs débouchent dans le sinus, au niveau du veru montanum ; la portion située au-dessus de l'abouchement donne la vessie et la première partie de l'urèthre prostatique. Le sinus se divise en une partie pelvienne, courte, formant le segment inférieur de l'urèthre prostatique et membraneux, et une partie pénienne qui donne l'ébauche de l'urèthre pénien.

A la fin du 3ème mois, quelques bourgeons épithéliaux prolifèrent et donnent la prostate. L'allongement du tubercule génital va former le pénis qui se creuse à sa partie inférieure d'une gouttière bordée par des prolongements des replis génitaux ; cette gouttière se ferme à la fin du 3ème mois, après être entrée en connexion avec le sinus et forme l'urèthre pénien. Les bourrelets génitaux s'accroissent et viennent s'accoler sur la ligne médiane en formant le scrotum.

La différenciation féminine du sinus uro-génital s'effectue au 3ème mois. Le sinus donne l'urèthre dans sa partie supérieure et se dilate dans sa partie inférieure, pour donner le vestibule. Le tubercule génital ne subit qu'une croissance modérée et donne le clitoris. Les replis génitaux forment les petites lèvres et les bourrelets génitaux, les grandes lèvres. Le vestibule reste ouvert à l'intérieur, après la résorption de la membrane uro-génitale.

B - DETERMINATION DE LA DIFFERENCIATION SEXUELLE.

La différenciation sexuelle, dans le sens masculin ou féminin, dépend de facteurs chromosomiques et de facteurs hormonaux. Il semble que ces derniers soient liés à la présence de gènes portés par les chromosomes sexuels X et Y.

Le développement sexuel de l'embryon dépend avant tout de la formule chromosomique du spermatozoïde qui féconde l'ovule :

- la formule 23,X du spermatozoïde entraînera une différenciation féminine de l'embryon à la 8ème semaine ; son capital génétique sera représenté par 46,XX.

- la formule 23,Y du spermatozoïde aura pour conséquence un développement masculin dès la 7me semaine.

La différenciation des voies génitales et des organes génitaux externes s'effectue spontanément, chez l'individu de sexe génétique 46,XX, dans le sens féminin. Chez l'individu de sexe génétique 46,XY, les sécrétions hormonales testiculaires interviennent dans la différenciation des voies génitales et des organes génitaux externes.

1 - FACTEURS DE LA DETERMINATION SEXUELLE

Les FACTEURS CHROMOSOMIQUES sont essentiels ; les deux chromosomes X et Y intervenant dans la formule du sexe génétique jouent un rôle primordial dans la différenciation sexuelle.

Le chromosome Y a une action puissante sur la différenciation testiculaire qui est impossible en son absence. Les individus ayant une formule chromosomique 45,XO ont constamment une différenciation féminine des organes génitaux et leurs gonades semblent avoir, au cours de la période foetale, une différenciation ovarienne avant d'involuer vers la formation de structures fibreuses.

A l'opposé, les individus présentant une orchidodystrophie polygonosomique (poly X - Y) ont des gonades de type testiculaire : l'action du chromosome Y est capable de s'exercer en présence de un, deux ou trois chromosomes surnuméraires.

La carte factorielle du chromosome Y est mal connue mais d'après des études cliniques et cytogénétiques, on sait que les gènes testiculo différenciateurs sont localisés sur les bras courts de l'Y ; les observations d'individus porteurs d'un isochromosome pour le bras long de Y (46,X,i [Yq]) comportent un morphotype féminin et des gonades fibreuses ; par contre, les individus porteurs d'un isochromosome pour le bras court de Y (46,X,i [Yp]) ont une différenciation testiculaire, toutefois rudimentaire et non accompagnée d'une différenciation masculine des organes génitaux. D'autres gènes que ceux situés sur le bras court de Y semblent donc intervenir pour assurer la pleine différenciation sexuelle masculine ; ils paraissent situés au niveau de la portion juxta-centromérique du bras long de Y puisque les individus porteurs d'une délétion partielle de ce bras long ont des testicules normaux et des organes génitaux parfaitement masculins.

On ne connaît pas le mode d'action de ces gènes testiculo-différenciateurs. D'après des études de cytogénétique comparée, une hypothèse a été évoquée selon laquelle le chromosome X serait porteur de gènes déterminants mâles et femelles, les gènes féminisants réprimant les gènes masculinisants ; en présence d'une formule XY, le chromosome Y interviendrait en déréprimant les gènes déterminants mâles de X et en induisant ainsi la différenciation testiculaire des gonades.

Le chromosome Y est porteur également de gènes somatiques homologues de ceux du bras court de l'X ; la perte de l'un de ces segments sur l'X ou l'Y entraîne des anomalies somatiques, caractéristiques du syndrome de TURNER.

Le chromosome Y est indispensable pour le développement sexuel embryonnaire dans le sens masculin ; pourtant, l'on se demande si des autosomes n'interviennent pas dans certains cas : on a pu constater un développement testiculaire chez des individus 46,XX ; différents mécanismes furent invoqués :

. mosaïque 46,XX/46,XY non détectée,

. formule 47,XXY, avec perte de l'Y tardive,

. translocation de l'Y sur un X ou plutôt, translocation des gènes déterminant la différenciation testiculaire de l'Y sur l'X,

. action des autosomes encore mal élucidée.

Le chromosome X est porteur d'un grand nombre de gènes somatiques, ce qui explique le caractère léthal de la formule comportant 44 autosomes : un X est indispensable au développement de l'embryon. Trois de ces gènes somatiques constituent des marqueurs génétiques naturels ; le gène responsable de la vision des couleurs, celui déterminant la glucose 6 Phosphate Deshydrogénase et, enfin, le gène correspondant à l'antigène érythrocytaire Xg ; en étudiant ces trois gènes, on peut déterminer, en cas de polyploïdie, l'origine parentale de l'X surnuméraire. D'après des travaux récents (LYON), le gène déterminant la sensibilité tissulaire aux androgènes serait porté par le chromosome X ; son absence entraînerait un syndrome de féminisation testiculaire.

La présence du deuxième chromosome X est indispensable pour permettre une maturation ovarienne normale ; mais la différenciation des organes génitaux se fait spontanément dans le sens féminin, en présence

d'un seul chromosome X, comme le montrent les cas de syndrome de TURNER ayant une formule 45,XO ; dans quelques cas également, on a pu observer des ovaires chez des foetus et des nouveaux-nés 45,XO et même quelques rares observations de syndrome de TURNER 45,XO avec puberté et grossesse normales. Les gènes contrôlant la croissance staturale et prévenant les anomalies somatiques du TURNER sont sur le bras court de l'X ; les déterminants féminins sont localisés sur toute la longueur du chromosome.

L'intervention de FACTEURS HORMONAUX dans le développement sexuel différencié de l'embryon fut mise en évidence par différents travaux expérimentaux et notamment ceux de JOST, chez les "freemartins" du bétail ; il s'agit de foetus jumeaux de sexe différent. Dans ce cas, chez le foetus femelle, les ovaires sont peu développés et ils contiennent des tubes séminifères ; les voies génitales femelles régressent alors que les vésicules séminales et les canaux épididymaires apparaissent ; les organes génitaux externes sont généralement féminins.

Les connexions vasculaires placentaires entraînent des échanges sanguins. On peut admettre que les freemartins sont génétiquement femelles mais subissent un développement sexuel anormal en raison du passage, au niveau placentaire, au moment de la différenciation, d'hormone testiculaire produite par le jumeau mâle ; récemment, furent prouvés également, non seulement un échange hormonal, mais aussi un passage de cellules sanguines ou d'autres cellules puisque des cellules XY furent découvertes chez les freemartins. L'action hormonale testiculaire ne s'exerce que parce que la différenciation testiculaire précède la différenciation ovarienne ; le testicule foetal sécrète de la Testostérone et de l'Androsténedione.

Si l'on injecte de grosses doses de Méthyl-Testostérone chez une vache porteuse d'un foetus femelle unique, tous les caractères mâles se développent mais les canaux de MULLER ne régressent pas et l'aspect des ovaires est normal ; ces deux caractères s'opposent à ceux du développement d'un foetus femelle freemartin : la Testostérone n'est donc pas seule en cause dans la différenciation sexuelle masculine.

On peut relier l'action des chromosomes sexuels X et Y et des facteurs hormonaux, au cours du développement sexuel embryonnaire. Les gènes portés par l'X ou l'Y ont un rôle dans l'édification de molécules enzymatiques intervenant dans la synthèse d'hormones stéroïdes au niveau des gonades. L'ADN des chromosomes sexuels met en jeu, à la 7ème semaine, chez l'embryon de sexe génétique 46,XY et à la 8ème semaine chez l'embryon de sexe génétique 46,XX, une activité génique différentielle adaptée agissant au niveau de la différenciation gonadique et du développement parallèle des voies génitales et des organes génitaux externes.

2 - LA DIFFERENCIATION GONADIQUE ne fait pas intervenir les cellules germinales primordiales : leur absence dans la gonade indifférenciée n'empêche pas la différenciation et s'accompagne de stérilité. Les éléments cellulaires intervenant dans cette différenciation appartiennent donc aux autres constituants : cellules de l'épithélium caelomique ou cellules du blastème.

Pour WITSCHI, il existerait un phénomène de compétition entre la corticale et la médullaire. Si le sexe génotypique est féminin, le cortex se développe et inhibe la médullaire, ce qui entraîne la formation d'un ovaire. Si le sexe génotypique est mâle, la médullaire prolifère et inhibe le cortex, entraînant l'apparition d'une structure testiculaire. Ces modifications seraient dues à des processus humoraux : la "corticine", élaborée par le cortex en cas de différenciation ovarienne, serait responsable de la prolifération corticale et de l'inhibition médullaire ; à l'inverse, la "médullarine" aboutirait au développement médullaire et à la régression corticale avec formation du testicule. Dans cette hypothèse, l'épithélium caelomique serait à l'origine des follicules ovariens et de la sécrétion oestrogénique et le blastème mésenchymateux donnerait les cellules interstitielles responsables de la sécrétion androgénique.

Cette théorie hypothétique de WITSCHI impliquerait l'activité simultanée de deux types d'inducteurs dans la gonade primitive, ce qui ne semble pas évident d'après les travaux de JOST sur l'histologie des gonades différenciées à des stades évolutifs progressifs. Dès le stade de différenciation gonadique, l'organisation testiculaire est rapidement

discernable chez le foetus mâle alors que, chez la femelle, l'ovaire présumé ne se modifie pas et garde une structure identique à celle de la gonade indifférenciée. Lorsque la différenciation ovarienne apparaît, elle est plus lente que la différenciation testiculaire.

Dans l'hypothèse d'un antagonisme cortico-médullaire contrôlant la différenciation gonadique, le rôle de l'inducteur cortical chez la femelle serait de maintenir la gonade initiale indifférenciée pendant un certain temps. On peut tout aussi bien admettre qu'il n'y a pas d'inducteur cortical pendant cette période.

OHNO n'admet pas la dualité d'origine des cellules folliculaires et des cellules interstitielles ; c'est l'évolution différentielle du blastème commun seul qui serait responsable de la destinée des gonades : si les cellules du blastème se différencient en cellules folliculaires, il en résulte une structure ovarienne ; si elles se différencient en cellules interstitielles, il en résulte une structure testiculaire. C'est en intervenant sur la différenciation des cellules du blastème que les gènes orienteraient le développement gonadique différencié.

La différenciation testiculaire s'effectue grâce à l'action des gènes régulateurs situés sur le bras court de l'Y qui, à la 7ème semaine, inactivent les séquences féminisantes des gènes de structure de X et dérépriment les séquences masculinisantes. Il y a induction de synthèse des stéroïdes sexuels, responsables de la différenciation des cellules interstitielles.

ACEVEDO a montré dès 1961, l'existence d'une synthèse de Testostérone et d'Androsténedione dans le testicule foetal (stades II à 28cm) en utilisant la Progestérone marquée en C_4 par C_{14} et la Prégnénolone marquée en 7α par H_3.

Différents enzymes interviennent à ce stade : 3β ol Deshydrogénase, 17β ol Deshydrogénase, 20α et β ol Deshydrogénase, 21 OHlase, 17α OHlase et 16α OHlase.

La quantité de Testostérone sécrétée par le testicule, de la 12ème à la 15ème semaine, est 7 fois supérieure à celle sécrétée par le testicule au cours des 9ème et 11ème semaines.

GOLDMANN (1966) a retrouvé la 3βOH Stéroïde Deshydrogénase dans les testicules d'embryons humains de deux mois ; BAILLIE (1967) a identifié à la 6ème semaine de l'Embryon mâle, les 3β et 17βOH Stéroïdes

deshydrogénases ; la première permet le passage des stéroïdes Δ5-3 βOH xyl (pregnénolone et Deshydroépiandrostérone-DHA), aux stéroïdes Δ4-3 cétone (Progestérone, Androsténedione) ; la seconde assure la transformation d'Androsténedione en Testostérone.

Le mésenchyme non différencié serait capable de stéroïdogénèse. La DHA proviendrait du placenta ou du mésenchyme par biosynthèse à partir du cholestérol.

Mais cette synthèse précoce est-elle la cause ou la conséquence de la différenciation des cellules mésenchymateuses en cellules interstitielles ? On trouve en effet des déficits enzymatiques dans la stéroïdogénèse sans anomalie de différenciation testiculaire.

Au cours de la différenciation ovarienne : l'X hétérochromatique n'intervient pas car ses gènes de structure sont inactivés ; il se réalise en effet, chez l'embryon de sexe génétique 46,XX, une inactivation d'un chromosome X pour éviter le déséquilibre génique entre le mâle porteur d'un X et la femelle porteuse de deux X ; cette inactivation se produit au cours de la 3ème semaine du développement au hasard, uniquement dans le noyau des cellules somatiques, et épargne les cellules germinales primitives. L'X inactivé possède des caractéristiques tinctoriales particulières ; il est hétérochromatique ; c'est le corpuscule de BARR.

Si les gènes de structure de l'X hétérochromatique n'interviennent pas, il n'en est pas de même des gènes régulateurs qui conditionnent le maintien de la différenciation ovarienne. A la 8ème semaine du développement embryonnaire, les séquences géniques féminisantes de l'X actif l'emportent sur les séquences géniques masculinisantes qui sont réprimées. La 3 βOH stéroïde deshydrogénase a été trouvée à un stade plus tardif dans l'ovaire que dans le testicule. Elle traduit la synthèse d'oestrogènes.

L'X hétérochromatique assure une dégénérescence continue et régulière des ovocytes ; lors du syndrome de TURNER, on assiste à une atrésie précoce de l'ovaire avant la puberté et les gonades prennent l'aspect de "streak", alors qu'à la naissance, des cellules germinales et des cellules folliculaires existent chez l'embryon 45,XO. L'X hétérochromatique intervient aussi dans le maintien de la sécrétion des oestrogènes.

La différenciation gonadique dépend de l'action des gènes portés sur les chromosomes X et Y ; l'Y déréprime les gènes masculinisants situés sur l'X et a une action testiculo-différenciatrice dans la mesure où il oriente la chaîne de synthèse des cellules mésenchymateuses vers les androgènes ; en son absence, les gènes féminisants de X répriment les gènes masculinisants et entraînent la synthèse d'oestrogènes.

Dans cette synthèse stéroïdienne, c'est l'Androsténedione qui intervient ; en cas de sexe génétique XY, il y a formation de Testostérone qui différencie les cellules mésenchymateuses en cellules de LEYDIG ; si le sexe génétique est XX, la réaction se fait vers l'aromatisation du noyau A et la synthèse d'oestrogènes responsables de la différenciation ovarienne.

Le mécanisme génétique de la différenciation gonadique fait donc intervenir un "opéron gonade".

3 - LA DIFFERENCIATION DES VOIES GENITALES se caractérise par le développement de l'un des éléments, canal de WOLFF ou canal de MULLER et la régression de l'autre. L'orientation de la différenciation survient dans une période limitée de quelques jours, conditionnée par l'état de réceptivité des gonoductes.

Chez le mâle, JOST a montré le rôle des gonades dans le développement des canaux de WOLFF et la régression des canaux de MULLER. Si l'on effectue une castration précoce, bilatérale, chez les embryons de lapin, on assiste à une involution des canaux de WOLFF et à une maturation des canaux de MULLER ; l'effet est le même si la castration est pratiquée chez l'embryon femelle, ce qui permet de conclure qu'en l'absence de gonade, la différenciation des voies génitales est spontanément féminine.

L'influence d'un testicule foetal s'exerce de façon unilatérale puisque l'ablation précoce d'un testicule aboutit au développement müllerien d'un côté alors que des voies génitales mâles se développent du côté du testicule restant. La greffe de testicule d'un côté chez l'embryon femelle entraîne le développement du canal de WOLFF et la résorption du canal de MULLER du même côté que la greffe. L'action du testicule foetal est donc limitée dans l'espace.

L'administration locale d'androgènes, à forte dose, stimule les canaux de WOLFF mais n'inhibe pas les canaux de MULLER. Il existe un

facteur "X", polypeptide sécrété par les testicules, responsable de la résorption des canaux de MULLER et différent des androgènes ; l'administration d'anti-androgènes inhibe les canaux de WOLFF et ne modifie pas les développements testiculaire et müllerien.

La culture in vitro de canaux de WOLFF prélevés au stade indifférencié de la gonade aboutit à une régression spontanée ; par contre, si on place un testicule embryonnaire à leur contact ou si l'on injecte de la Testostérone ou de l'Androsténédione, on assiste à une différenciation masculine.

La culture in vitro de canaux de MULLER au stade indifférencié entraîne un développement spontané ; si un testicule embryonnaire est au voisinage, il y a régression.

Le testicule est relié aux gonoductes homolatéraux par de riches connexions vasculaires assurant le transport des facteurs de différenciation (un stimulateur des canaux de WOLFF et un inhibiteur des canaux de MULLER) ; l'un des deux facteurs peut manquer expliquant l'asymétrie de développement. La différenciation des canaux de WOLFF apparaît au 3ème mois ; elle est induite par la Testostérone qui est captée par les cellules de la paroi des canaux et transformée en Dihydrostestostérone ; elle agit comme inducteur au niveau d'un gène régulateur et d'un gène de structure. La Dihydrostestostérone se lie avec la protéine du répresseur cytoplasmique de l'ARN, messager responsable de la synthèse de 3 OH Stéroïde Deshydrogénase et de la Glycuronidase. L'ensemble inducteur-répresseur quitte l'ARN messager et se fixe sur les ribosomes pour assurer la synthèse des enzymes et ainsi la formation d'autres inducteurs actifs.

Pour OHNO, le gène régulateur, sur lequel agit la Testostérone, est localisé sur le chromosome X.

La régression des canaux de MULLER survient au 3ème mois, sous l'influence d'un facteur mal connu qui assure l'involution par autolyse provenant d'enzymes protéolytiques.

Chez la <u>femelle</u>, la castration bilatérale au stade indifférencié n'entraîne pas beaucoup d'altération de la différenciation sexuelle des embryons. Le développement féminin des voies génitales est spontané et l'on n'a pas mis en évidence de facteur hormonal d'induction enzymatique ou d'augmentation des ribosomes, témoins d'une activité

sécrétoire. Les canaux de WOLFF régressent alors que les canaux de MULLER se développent.

4 - LE ROLE DES GONADES DANS LA DIFFERENCIATION DES ORGANES GENITAUX EXTERNES fut étudié par JOST avec des expériences de castration complétées par l'étude des effets de l'irradiation, de l'injection de Testostérone ou d'anti-androgènes.

Comme pour les voies génitales, la différenciation féminine correspond à l'évolution spontanée du sinus uro-génital.

La différenciation masculine par contre, n'est possible qu'en présence de testicule foetal sécrétant ; l'action des androgènes et en particulier de la Testostérone, est limitée par un facteur de réceptivité tissulaire variable dans le temps.

L'absence de gonadotrophines hypophysaires chez le foetus mâle de lapin entraîne des anomalies du développement des organes génitaux externes, ce qui a fait supposer un rôle de l'hypophyse dans cette phase de différenciation sexuelle ; en fait, dans l'espèce humaine, les gonadotrophines chorioniques ne jouent pas un rôle prépondérant et les foetus anencéphales ont des organes génitaux externes normaux.

Le mécanisme génétique de la différenciation des organes génitaux externes chez le mâle est le même que celui déterminant le développement des canaux de WOLFF par l'intermédiaire de laTestostérone.

5 - LA DIFFERENCIATION SEXUELLE est aussi EXTRA-GENITALE. Elle se produit notamment au niveau de l'hypothalamus. En l'absence d'intervention hormonale, la différenciation spontanée est de type féminin ; ce sont les androgènes qui assurent une différenciation masculine lorsqu'ils agissent à une période bien limitée de réceptivité tissulaire.

Les travaux expérimentaux dans différentes espèces animales ont montré que la castration des mâles, à la période néo-natale, entraîne l'apparition d'une activité hypophysaire cyclique à la puberté, avec développement folliculaire normal, ovulation et formation de corps jaunes, au niveau d'ovaires transplantés ; le comportement sexuel chez ces animaux traités par oestrogènes est féminin. Si cette castration est faite en dehors de la période néo-natale, l'activité cyclique n'apparaît pas. Par contre, si des femelles nouveaux-nés reçoivent des

androgènes à la naissance, l'activité cyclique hypophysaire n'apparaît pas à la puberté. Une fois que le type mâle a été imprimé à l'hypothalamus (habituellement par les androgènes testiculaires), le potentiel d'activité cyclique est irrémédiablement perdu pour l'hypophyse. Les ovaires des rattes ainsi traitées présentent des kystes folliculaires multiples avec absence de corps jaune.

On ne sait si ces phénomènes se reproduisent dans l'espèce humaine mais on connaît le rôle important de l'hypothalamus dans le comportement psycho-sexuel et dans le fonctionnement de l'axe hypothalamo-hypophyso gonadique.

Si nous envisageons la différenciation psycho-sexuelle, il apparaît que le genre d'un individu, selon identification par rapport aux sujets du même sexe ou du sexe opposé, n'est pas déterminé à la naissance mais qu'il est acquis au début de la vie ; c'est ce qui ressort des études de malades élevés selon un type sexuel opposé à celui de leur sexe chromosomique ou gonadique. L'environnement semble jouer un rôle plus important que les influences hormonales.

OBSERVATIONS

OBSERVATION N° 1 - Nelly P...

Résumé : syndrome douloureux abdominal à l'âge de 12 ans. Laparotomie : séminogoniomes bilatéraux. Hystérectomie totale sans conservation annexielle. Radiothérapie post-opératoire. Evolution favorable avec un recul de 13 ans. Caryotype 46,XY.

Nelly P... est née le 1er Août 1949.

Elle fut adressée, en Août 1961, à l'âge de 12 ans, dans le service de Chirurgie Infantile (Pr G.C. LECLERC) pour un syndrome douloureux abdominal d'apparition brutale. On ne signalait aucun antécédent particulier ; mais l'enfant se plaignait depuis quelques semaines de douleurs abdominales ; l'état général était conservé.

A l'examen clinique, on notait l'existence d'une tuméfaction abdominale.

Une laparotomie fut pratiquée le 21 Août 1961 par le Pr G.C. LECLERC ; elle a révélé l'existence d'une énorme tumeur mobile, du volume d'un melon, au niveau de l'ovaire droit ; à gauche, il existait également une tumeur "ovarienne", bosselée, très dure, bloquée dans le Douglas, de la grosseur d'une orange ; l'utérus était infantile.

Devant l'aspect néoplasique des lésions, une hystérectomie totale avec annexectomie bilatérale fut pratiquée.

L'examen anatomo-pathologique (C 7122 - 26.8.1961 - Pr F. CABANNE) a permis de déterminer la nature des lésions.

A - L'aspect macroscopique de la pièce opératoire était le suivant :

1 - Minuscule utérus infantile muni de son col et mesurant 2 x 2 x 1,5 cm dans ses plus grands diamètres. Il paraît normal et son étude histologique révèlera qu'il possède un endomètre quiescent, n'ayant pas encore subi de modifications pré-pubertaires au niveau de ses glandes ou de son chorion.

Les deux trompes annexées sont aussi de morphologie normale mais congestives, allongées et étalées sur les tumeurs "ovariennes".

2 - La tumeur "ovarienne" droite est ovoïde, pesant 260 g et mesurant 11 x 8 cm. C'est une tumeur encapsulée, de consistance molle.

Ses tranches de section sont rosâtres, parsemées de foyers de nécrose et d'hémorragie.

3 - La tumeur "ovarienne" gauche est également ovoïde et bien encapsulée, pesant 120 g et mesurant 8 x 6 cm. La consistance est fibreuse et le néoplasme présente à la coupe, un aspect homogène et une teinte blanc nacré.

B - L'examen microscopique permet d'identifier ces tumeurs à des séminomes goniomes bilatéraux qui possèdent une architecture histologique comparable. Ils sont constitués de volumineuses cellules, toutes semblables, aux contours réguliers ou peu nets, au cytoplasme clair, granuleux et au noyau nucléolé hyperchromatique, volontiers monstrueux ou mitotique. De tels éléments se groupent en cordons onduleux ou en larges nappes que ponctuent par endroits des lymphocytes, des histiocytes et des plasmocytes.

On note quelques variantes dans cette structure monotone :

. à droite, au voisinage de foyers nécrotico-hémorragiques très nombreux, les cellules se rétractent, deviennent acidophiles et polymorphes, tandis que les cordons néoplasiques se désagrègent, il en résulte des aspects qui pourraient évoquer un dysembryome immature, s'ils étaient examinés seuls.

. à gauche, la stroma-réaction cancéreuse à cellules épithélioïdes est prédominante ; en un point, on distingue une grosse veine dont la paroi est envahie jusqu'à l'intima par les éléments tumoraux.

Il n'existait aucune structure permettant de déterminer la nature histologique des gonades.

Les suites opératoires immédiates furent simples. L'intervention chirurgicale fut complétée par une chimiothérapie (cyclophosphamide) et une cobaltothérapie avec une dose totale de 15000 r, répartie en 45 séances, sur 5 champs, du 1.9.1961 au 26.11.1961.

La malade a quitté l'hôpital en Décembre 1961, en bonne santé.

Elle fut réhospitalisée par la suite, à plusieurs reprises, dans différents services chirurgicaux, pour des syndromes occlusifs.

Le premier incident survint en 1962 ; l'importance du tableau

et de l'altération de l'état général motiva une intervention (le 7.4.1962 - Pr G.C. LECLERC) révélant l'existence d'une bride circulaire étranglant le grêle. On ne retrouvait pas alors, à la palpation, de récidive tumorale locale ; l'état général avait d'ailleurs été conservé jusqu'aux signes occlusifs. Dans les suites immédiates, collapsus, traité par corticoïdes et vasopresseurs, qui a fait discuter le diagnostic d'insuffisance surrénalienne.

En 1964, nouvel épisode cédant rapidement avec une simple aspiration duodénale. Aucun signe de récidive ne fut constaté. Symptomatologie et évolution identiques en Juin 1966.

A l'âge de 18 ans, en 1967, la malade dut subir dans le service du Pr FERRY une seconde intervention pour occlusion mécanique. L'exploration de la cavité abdominale n'a montré aucune récidive néoplasique. Les suites opératoires furent simples.

Cette jeune fille est suivie depuis le mois de Mars 1969 par le Dr C. RIFLE ; la première consultation fut motivée par un état dépressif lié à l'absence d'apparition de caractères sexuels secondaires et de menstruation ; l'atteinte psychique perturbait l'activité professionnelle (dactylographie) qui devenait intermittente.

L'examen morphologique de cette malade âgée de 19 ans 7/12 révélait une macroskélie avec une taille à 167,5 cm et un segment inférieur (SI) à 94 cm. Le rapport I/S était à 1,28, alors que la norme pour l'âge est 0,99.

Les autres mensurations donnaient les résultats suivants :

Envergure :	175 cm
PT :	70 cm
PA :	78 cm
PC :	58 cm

$\frac{PT}{PC} = 1,20$

(la normale à l'âge considéré est 1,4

Les caractères sexuels secondaires étaient peu développés : absence de glande mammaire, pilosité ambosexuelle pauvre au niveau des aisselles (AI), plus fournie au niveau du pubis (P3) et de type féminin.

Les organes génitaux externes étaient féminins, normaux.

Du point de vue biologique, le taux des gonadotrophines urinaires totales (GUT) fut trouvé paradoxalement à 4 unités Souris/24 H.

Le frottis vaginal révélait une atrophie vaginale profonde ; il existait des cellules parabasales profondes mais aucune cellule superficielle et aucune acidophilie.

L'âge osseux se situait entre 12 et 14 ans.

En raison de l'état psychique et malgré les risques minimes d'une oestrogénothérapie sur un tel terrain, un traitement hormonal substitutif fut institué (Oestradiol Retard et Progestérone Retard).

L'effet d'une telle thérapeutique se fit rapidement sentir ; dès Septembre 1969, la silhouette se féminise et une gynécomastie apparaît, les aréoles sont très pigmentées, la pilosité se renforce (A3 et P3). La macroskélie persiste ; la taille est à 169 cm ; le SI et l'envergure ne sont pas modifiés. L'état psychique est satisfaisant, le travail a pu être repris en Août 1969, à temps plein.

En Février 1970, la taille est à 170 cm et le poids à 52 kg. A cette époque est découvert un petit nodule thyroïdien droit, de 2 cm de diamètre, ferme, sensible, d'apparition récente mais sans adénopathie, ni signes de dysthyroïdie. L'examen isotopique de la glande thyroïde a confirmé l'euthyroïdie et précisé le caractère isofixant du nodule. Ce dernier ne s'est pas modifié par la suite ; une opothérapie thyroïdienne discontinue fut instituée.

En Février 1971, au cours d'un séjour dans le service du Pr C. FERRY, pour l'exérèse d'un granulome de résorption au niveau d'un foyer de suppuration cicatricielle, un caryotype fut pratiqué. L'examen se fit sur culture de lymphocytes du sang périphérique (72 heures avec PHA) ; sur 8 mitoses étudiées : 5 étaient de formule 46,XY.
3 étaient incomplètes (dans lesquelles existait un chromosome Y). Il n'y avait pas d'anomalie morphologique chromosomique. Il s'agissait d'un caryotype masculin normal. Ces données furent confirmées par un nouvel examen quelques semaines plus tard.

Les dermatoglyphes ne montraient pas d'anomalie ; la vision des couleurs était normale ; la recherche du corpuscule chromatinien était négative.

La malade fut revue régulièrement en consultation tous les six mois et le traitement hormonal fut prescrit sous forme orale (Ethinyl Oestradiol et Duphaston). La taille s'est stabilisée à 173 cm et le poids à 60 kg. L'état général était satisfaisant ; on ne retrouvait plus de note dépressive.

En conclusion : il s'agit de l'observation d'une "jeune fille" ayant subi à l'âge de 12 ans, une hystérectomie totale avec annexectomie bilatérale pour des sémino-goniomes bilatéraux et ne présentant aucun signe de récidive après 13 ans. Alors que le phénotype est féminin avec des caractères sexuels secondaires peu marqués avant traitement hormonal oestroprogestatif, le caryotype est masculin : 46,XY.

L'étude histologique des gonades n'a pu être réalisée en raison de leur envahissement total par le processus tumoral.

OBSERVATION N° 2 - Yvette P...

Résumé : aménorrhée primaire et masse abdomino-pelvienne. Laparotomie : séminogoniomes bilatéraux. Hystérectomie totale sans conservation annexielle. Evolution favorable avec un recul de deux ans. Caryotype 46,XY.

Yvette P... est née le 24 Août 1954. C'est la soeur de Nelly P... ayant fait l'objet de l'observation n° 1.

Elle fut adressée dans le service du Pr C. FERRY en Mai 1972, à l'âge de 18 ans, pour une masse abdomino-pelvienne apparue progressivement en 6 mois, sans aucun signe d'accompagnement.

Cette jeune fille présentait par ailleurs une aménorrhée primaire et une absence de développement des caractères sexuels secondaires. On ne notait aucun autre antécédent particulier.

A l'examen clinique, on retient un aspect macroskèle (taille : 1,60 m et segment inférieur : 86 cm), un rapport DA/DC à 1,11 (diamètre biacromial sur diamètre bicrète).

Il n'existe aucun caractère sexuel secondaire : absence de développement mammaire, mamelon peu pigmenté et non surélevé ; la pilosité pubienne est pauvre, la pilosité axillaire inexistante.

Les organes génitaux externes sont de type féminin, infantiles.

On ne retrouve pas d'autre anomalie somatique qu'un prognathisme et un palais ogival ; les dents sont mal implantées et striées.

Dès l'inspection de l'abdomen, on remarque une voussure sous-ombilicale à jour frisant. La palpation met en évidence une masse abdomino pelvienne gagnant l'ombilic et l'hypocondre droit, bosselée, de consistance dure ; elle est mobile, indolore et semble bilobée. Il n'y a ni hépatomégalie, ni ascite. Au TR, la masse est fixée dans le Douglas et l'on sent un petit col utérin, indépendant de la masse.

La localisation et l'extension de la tumeur furent visualisées par l'urographie intraveineuse qui montrait, sur le cliché sans préparation, une matité radiologique du pelvis, particulièrement à gauche où l'on notait de multiples plages de calcifications. La tumeur laissait une empreinte sur le dôme vésical et entraînait une stase urinaire au niveau

des deux cavités excrétrices et des deux uretères, dans leurs portions lombaire et iliaque.

Du point de vue hormonal, les GUT étaient à 115 unités Souris/24 H.

Il existait une insuffisance globale d'élimination des stéroïdes urinaires d'origine cortico-surrénalienne et ovarienne avec un taux d'excrétion des 17 oxostéroïdes, du Prégnandiol et des Oestrogènes bas. En effet, les dosages pratiqués par le laboratoire du Pr P. PADIEU, le 20 Mai 1972, donnaient les résultats suivants :

Dosages colorimétriques :	mg/24 h
17 oxostéroïdes (ZIMMERMAN)	1
17 OH stéroïdes (PORTER, SILVER)	7,8
Oestrogènes	traces

Dosages par chromatographie en phase gazeuse :

17 oxostéroïdes	
Androstérone	0,15
Etiocholanolone	0,15
DHA	traces
11 céto androstérone	traces
11 β OH androstérone	0,35
11 céto étiocholanolone	0,15
11 β OH étiocholanolone	0,20
Prégnanestéroïdes	
Prégnanolone	0,05
Prégnandiol	0,13
Prégnanetriol	0,13

Le caryotype fut déterminé par le Dr C. TURC à partir de lymphocytes du sang périphérique (72 heures avec PHA). Les 6 mitoses observées étaient de formule masculine normale : 46,XY. Le test de BARR était négatif (0 % sur 200 cellules étudiées).

Les dermatoglyphes montraient "un triradius axial en "t" des deux côtés avec boucle capricieuse hypothénarienne symétrique. Boucle radiale sur le majeur droit. Valeurs quantitatives dans les limites de la normale" (Dr A. NIVELON-CHEVALLIER).

La laparotomie fut effectuée le 23.5.1972 par le Pr C. FERRY. Elle a montré l'existence d'une tumeur bilatérale plus volumineuse à gauche, s'insinuant vers le bas, entre le rectum et la paroi pelvienne ; on

notait également des nodules tumoraux pelviens, distincts, l'un devant le rectum, l'autre infiltrant la paroi pelvienne droite, et de grosses coulées cancéreuses lombo-ovariennes se continuant avec de volumineuses adénopathies pré-aortiques jusque dans la région caeliaque.

L'examen anatomo-pathologique (Q6299 - Dr E. JUSTRABO) a précisé la nature des tumeurs.

A - L'aspect macroscopique :

- la tumeur droite pesait 510 g et mesurait 15 x 9 x 6 cm. Elle était de morphologie réniforme et de teinte blanc rosé. Sa surface était lisse dans sa partie convexe, bosselée dans sa partie concave. La tumeur était constituée de tissu homogène, bistre, remanié en de rares endroits par de petits foyers de nécrose.

- à gauche, la tumeur pesait 680 g et mesurait 19 x 11 x 8 cm dans ses plus grands diamètres. Elle était longée par un segment tubaire s'implantant sur un corps utérin parallèlement englobé par la prolifération tumorale. Le tissu était homogène à la coupe mais les foyers nécrotico-hémorragiques étaient plus nombreux.

- l'utérus, hypotrophique, était infiltré par un nodule tumoral.

B - L'aspect histologique des deux tumeurs est celui d'un sémino-gonïome.

La tumeur est formée par une prolifération d'éléments clairs au cytoplasme optiquement vide, centrés par un noyau à chromatine dense. Ces éléments se groupent en lobules circonscrits par une stroma-réaction scléro-hyaline parsemée çà et là d'éléments lymphocytaires. En périphérie, elle infiltre la capsule qui est rompue en certains points.

La structure de la tumeur gauche est comparable ; la stroma-réaction est particulièrement développée ; elle englobe quelques calcifications et des cellules géantes plurinucléées.

L'utérus est envahi par le processus néoplasique de voisinage.

La trompe n'est pas atteinte par la métastase ou l'extension du néoplasme de voisinage.

L'examen du nodule enchassé dans la paroi du rectum le montre presque totalement colonisé par la métastase des séminomes goniomes.

Le caryotype pratiqué sur culture de cellules tumorales montrait une hyperploïdie de type hypotétraploïde caractéristique des cellules malignes, dans 50 % des cellules étudiées. Il n'y avait pas de remaniements structuraux.

Les suites opératoires furent simples.

La lymphographie a montré l'envahissement ganglionnaire des chaînes iliaques et lombo-aortiques. Une cobaltothérapie fut entreprise jusqu'en Novembre 1972 : irradiation, dans un premier temps, de la totalité de l'abdomen en réduisant progressivement les champs aux volumes ganglionnaires existants ; puis, après un mois d'arrêt, deuxième irradiation du médiastin supérieur et des deux creux sus-claviculaires.

En Novembre 1973, on ne notait aucun signe de récidive locale ; l'état général était satisfaisant.

En conclusion : il s'agit de l'observation d'une "jeune fille" de 18 ans, ayant une aménorrhée primaire et une absence de caractères sexuels secondaires et présentant un sémino-goniome bilatéral, qui a nécessité une hystérectomie totale sans conservation annexielle. L'envahissement local a motivé une cobaltothérapie post-opératoire.

Comme dans l'observation précédente, le phénotype féminin, infantile, s'accompagne d'un caryotype masculin 46,XY.

La structure des gonades n'a pu être identifiée en raison de l'envahissement tumoral.

OBSERVATION N° 3 - Claude B...

Résumé : sujet hypospade avec volumineux organe péno-clitoridien aménorrhée primaire et absence de développement mammaire. Laparotomie exploratrice : dysgénésie gonadique asymétrique avec gonadoblastome et sémino-goniome sur un testicule gauche immature. Castration bilatérale et amputation de l'organe péno-clitoridien.

Evolution favorable avec un recul de 2 ans.

Caryotype 46,XY.

Claude B... est née le 19 Janvier 1948.

Elle est adressée à l'âge de 19 ans (Décembre 1966) à la consultation du Pr R. PUTELAT pour une ambiguité sexuelle.

Elle est la seconde d'une fratrie de cinq, sans antécédent particulier et fut enregistrée comme fille à la naissance bien que l'anomalie sexuelle ait été constatée dès cette époque. On ne retrouve pas la notion de déshydratation néo-natale ni de manifestation de précocité sexuelle.

A la suite d'un bavardage intempestif sur l'ambiguité de ses organes génitaux externes, elle a dû quitter la ville où habitaient ses parents ; elle fut le "souffre-douleur" de ses frères et soeurs et de sa mère.

Cette jeune fille n'avait jamais été réglée ; elle était très sportive et réussissait particulièrement bien dans les compétitions cyclistes.

A l'examen clinique, on se trouve devant un sujet en bon état général avec une morphologie typiquement masculine comme en témoigne le morphogramme.

On notait également au niveau du visage une acné mais sans hirsutisme. La pilosité axillaire était normale ; la pilosité pubienne était de type féminin. Il n'y avait pas de développement mammaire.

Au niveau des organes génitaux externes, il existait un volumineux organe péno-clitoridien des dimensions de la verge d'un garçon du même âge. Le gland était normal, le prépuce en tablier. Les bourrelets génitaux étaient constitués de deux grandes lèvres séparées, très

saillantes et très pigmentées. La gouttière génitale était très nette et se poursuivait du méat uréthral jusqu'à l'extrémité de la face ventrale de l'organe péno-clitoridien qui était modérément incurvé vers le bas. Le méat uréthral et l'orifice vaginal s'ouvraient séparement sur le plan du périné. On ne palpait pas de gonade ni dans les grandes lèvres ni au niveau des plis inguinaux.

L'âge osseux était celui d'un sujet du même âge.

L'urographie intraveineuse et la cystographie étaient normales. L'hystéro-salpingographie a permis d'affirmer l'existence d'un utérus aux dimensions à peu près normales, et de trompes.

Le frottis vaginal montrait de rares cellules malpighiennes, basophiles et en voie de cytolyse ; aucune étude du retentissement hormonal sur la muqueuse n'a pu être effectuée.

Du point de vue biologique, le taux des gonadotrophines urinaires totales est revenu à trois reprises, supérieur ou égal à 100 Unités Souris/24 H.

Les dosages hormonaux furent pratiqués le 7 Décembre 1966 par le laboratoire BRESSAND . Les dosages urinaires statiques et dynamiques après stimulation par ACTH et freinage par Dexaméthasone (DXM) suivi d'une stimulation par les gonadotrophines chorioniques, ont donné les résultats groupés dans le tableau I.

Le fractionnement chromatographique des 17 cétostéroïdes fut pratiqué en parallèle :

1) Avant ACTH :

Le chiffre total d'élimination pendant 24 heures est de 19,6 mgr

Le chromatogramme montre :

- des vagues II et III (β I7 cétostéroïdes) d'origine surrénalienne, augmentées.
- des vagues IV et V, d'origine mixte, gonadique et surrénalienne, sensiblement normales.
- des vagues VI et VII, correspondant aux I7 cétostéroïdes, oxygénés en II, supérieures à la moyenne normale chez la femme mais qui seraient normales chez un homme.
- une vague VIII d'origine surrénalienne, peu augmentée.

2) Après ACTH :

Le chiffre total des 24 heures est à 20,2 mg. Les vagues II + III sont moins élevées et il y a une augmentation des vagues IV + V et VI + VII.

Le tableau II rend compte de ces résultats.

3) Le dosage des I7 cétostéroïdes donnait un chiffre, après DXM, de 7,4 mg/24 H,

et, après gonadotrophines chorioniques, de 11, 6 mg.

On constatait sur le chromatogramme une freination importante au niveau des vagues IV + V.

4) Après gonadotrophines chorioniques, seules les vagues IV + V subissent une modification (Tableau III).

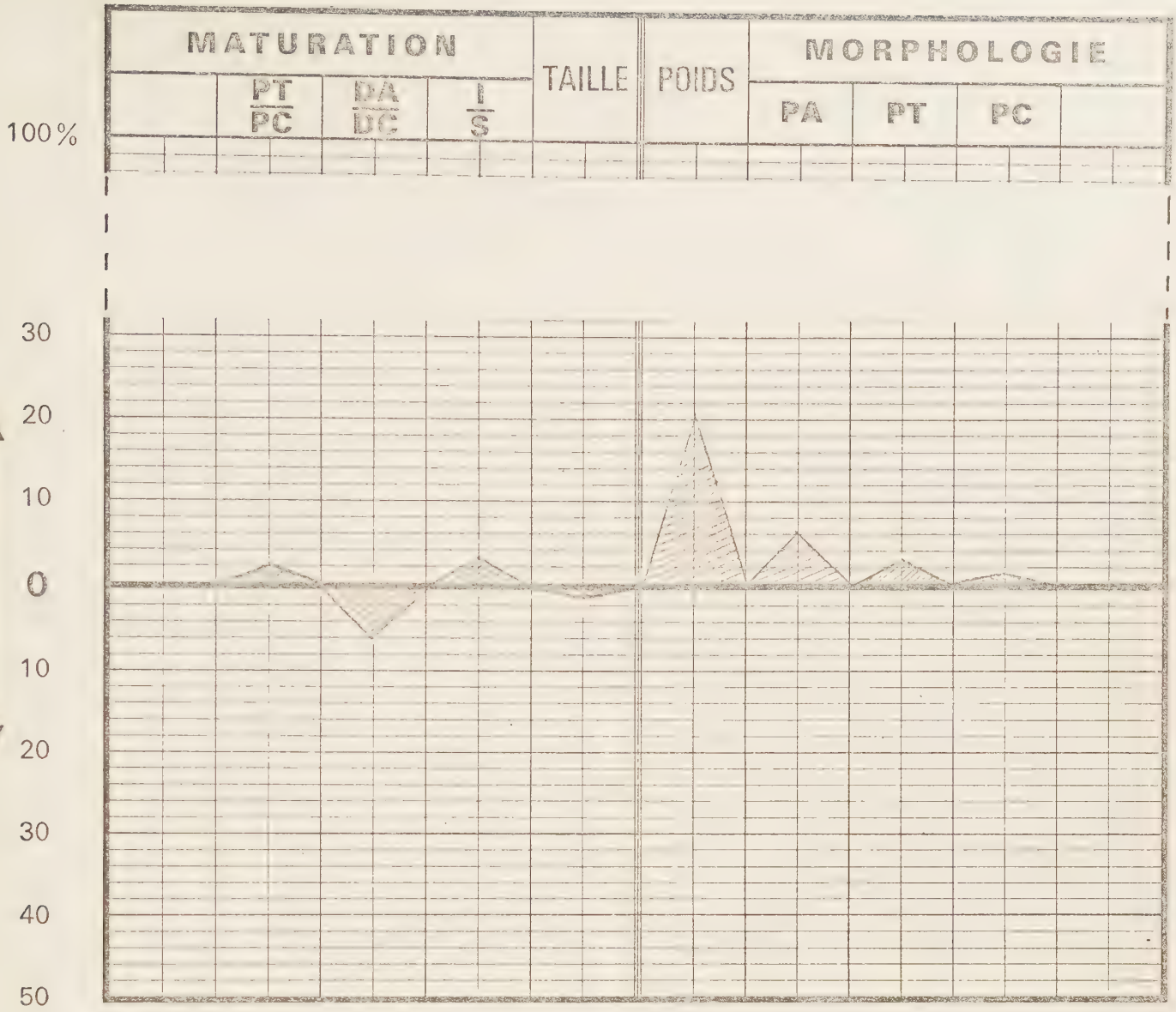

Morphogramme établi d'après la méthode de LELONG, JOSEPH, CANLORBE, BORNICHE, selon les normes du C.E.C.D.E et les tables d'ENGELBACH, WILKINS et LELONG, en se référant aux valeurs normales d'un garçon âgé de 19 ans.

	A.C.T.H.			DEXAMETHASONE	GONADOTROPHINE
	AVANT	PENDANT	APRES	SOUS DXM - AVANT GONADO.	APRES
FOLLICULINE OESTRADIOL - OESTRONE OESTRIOL (mcg/24H)	17 14 3	20 17,5 2,5	17,5 13 4,5	12,5 10 2,5	15 12 3
17 CETOSTEROIDES (mg/24H)	19,6	23,3	20,2	7,4	11,6
PREGNANETRIOL (mg/24H)	1,26	1,65	1,41	0,25	1,61
PREGNANDIOL GT (mg/24H) PG (mg/24H)	 21,6 6,6	 24,5 9	 22,2 7,8	 14,9 4,3	 12,8 3,9
17 OH STEROIDES (mg/24H)	5	10,9	3,05	0,7	0,5
DIURESE (ml)	1720	1100	1440	1130	1750

TABLEAU I


TAUX MOYENS NORMAUX CHEZ L'♂.
TAUX MOYENS ET POURCENTAGES NORMAUX CHEZ LA ♀.
VALEURS ET POURCENTAGES CHEZ LA MALADE, AVANT ACTH.
VALEURS ET POURCENTAGES CHEZ LA MALADE, APRES ACTH.
mg/24h
%
0,55
5%
0,45
7,10%
1,40
3,03%
0,62
2,60
20%
1,80
54%
10,60
43%
8,77
5,85
45%
4,05
17,7%
3,48
25,44%
5,10
2,60
20%
1,80
12,04%
2,37
20,58%
4,16
1,30
10%
0,90
9,09%
1,74
7,57%
1,53
I
ARTEFACTS
II + III
ISOANDROSTANOLONE
ISOANDROSTENOLONE
DEHYDROEPI-ANDROSTERONE
IV + V
ANDROSTERONE
ETIOCHOLANOLONE
VI + VII
11 OH ANDROSTERONE
11 OXOETIOCHOLANOLONE
VIII
PRODUITS NON IDENTIFIES

TABLEAU II

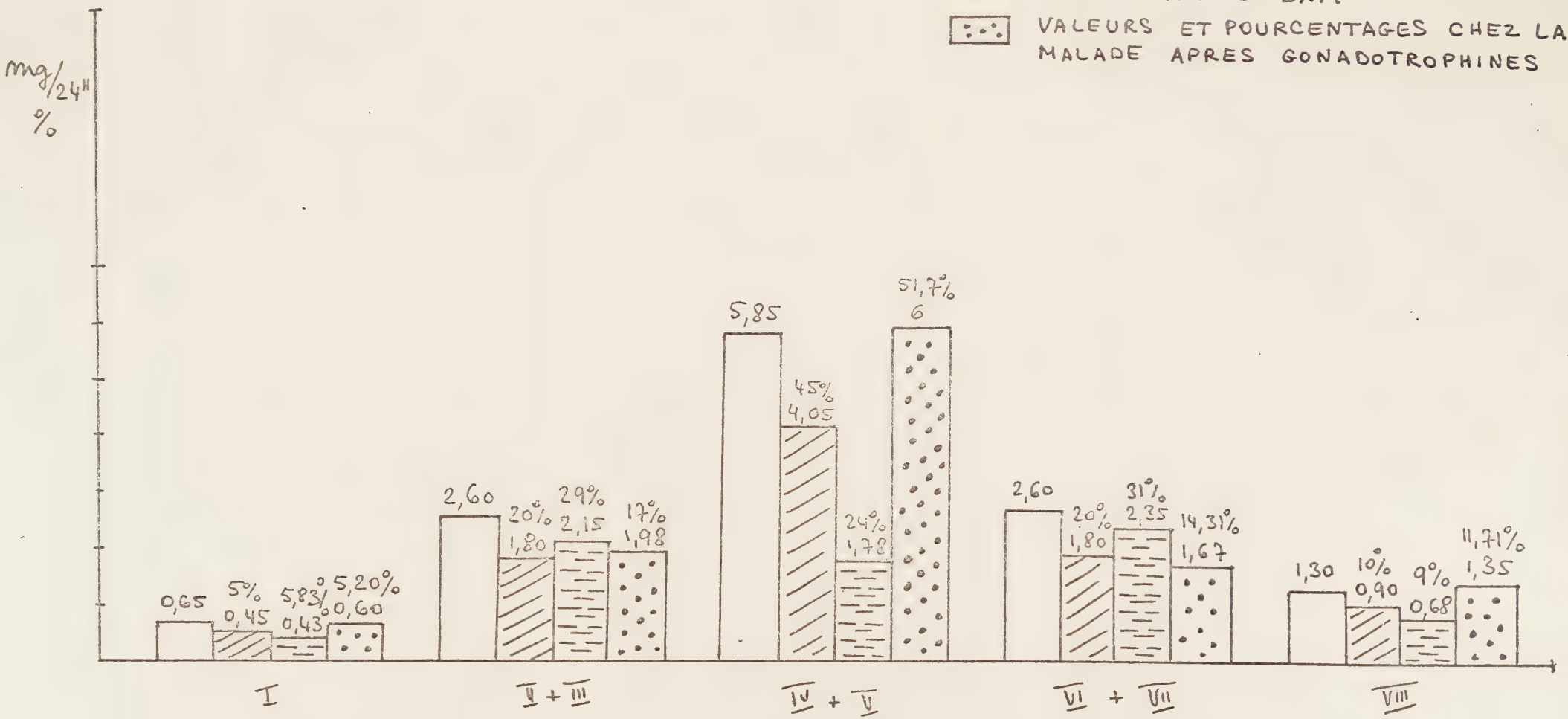
TAUX MOYENS NORMAUX CHEZ L'♂
TAUX MOYENS ET POURCENTAGES NORMAUX CHEZ LA ♀
VALEURS ET POURCENTAGES CHEZ LA MALADE APRES DXM
VALEURS ET POURCENTAGES CHEZ LA MALADE APRES GONADOTROPHINES
mg/24H
%
0,65
5%
0,45
5,83%
0,43
5,20%
0,60
2,60
20%
1,80
29%
2,15
17%
1,98
5,85
45%
4,05
24%
1,78
51,7%
6
2,60
20%
1,80
31%
2,35
14,31%
1,67
1,30
10%
0,90
9%
0,68
11,71%
1,35
I
II + III
IV + V
VI + VII
VIII

TABLEAU III

L'étude cytogénétique a révélé une absence de corpuscule chromatinien ; le caryotype déterminé par le Pr LEJEUNE, à partir de I5 cellules du sang périphérique, était masculin, normal : 46,XY ; le même résultat fut obtenu avec l'étude de 24 cellules de culture de fibroblastes. L'Y était assez petit mais il fut impossible de contrôler la structure du chromosome Y paternel. Les dermatoglyphes ne montraient pas d'anomalie.

Devant ce tableau clinique d'ambiguité sexuelle, une indication chirurgicale est posée dans le but :

- de préciser la nature des gonades, le diagnostic pouvant hésiter entre un pseudo-hermaphrodisme masculin ou un hermaphrodisme vrai.
- de pratiquer une résection de l'organe péno-clitoridien.

La laparotomie fut pratiquée par le Pr C. FERRY le 26 Décembre 1966.

L'utérus et les trompes avaient un aspect proche de la normale ; par contre, les anomalies gonadiques étaient importantes :

- à droite, il n'existait qu'un cordon blanchâtre avec deux renflements plaqués contre la paroi, en position ovarienne, entre le ligament lombo-ovarien et le ligament utéro-ovarien.
- à gauche, il s'agissait d'un testicule gros comme un oeuf de merle, suspendu par un pôle au tractus lombo-utérin. Le tissu testiculaire paraît d'aspect banal à la coupe.

Une castration bilatérale est effectuée.

L'examen anatomo-pathologique (G 1043) est dû au Pr R. MICHIELS.

L'aspect macroscopique de la gonade gauche qui mesure 2,5 x 1,5 x 1,5 cm, est typiquement celui d'un testicule avec des tubes séminipares faisant issue sur la tranche de section. Mais ce testicule se prolonge par un cordon salpingé long de 7 cm et atteignant 3 mm de diamètre. Il est noté par ailleurs un nodule blanchâtre, de la taille d'une grosse lentille, situé au pôle inférieur.

La gonade droite est constituée par un cordon rosé, parsemé de petites plaques blanchâtres, mesurant I,5 x 1 x 0,3 cm. L'ensemble se continue par un cordon sinueux de 3 cm de longueur.

L'organe péniforme réséqué au deuxième temps opératoire, mesure 7 cm de long, possède un gland sans prépuce et des corps caverneux. Le méat urinaire n'est pas trouvé.

L'examen microscopique de la gonade gauche confirme la nature testiculaire ; mais on retient :

- une atrophie de la lignée germinative, ne persistant qu'en de rares points sous forme de spermatogonies quiescentes. Les tubes séminipares ne conservent qu'un contenu sertolien normal ou atrophié.

- une scléro-hyalinose partielle ou totale de certains tubes qui sont à la limite, réduits à de simples cordons.

- -une hyperplasie de la glande interstitielle dont les cellules de LEYDIG forment par places de vastes nappes denses et oxyphiles. De telles cellules ne paraissent pas sécrétoires ; aucun cristalloïde de REINKE n'est remarqué.

- un gonadoblastome répondant au nodule blanchâtre du pôle inférieur. La tumeur comprend des cordons de grosses cellules d'allure germinative auxquelles s'associent en plusieurs points, des éléments moins volumineux et hyperchromatiques. L'ensemble est parsemé de calcosphérites ainsi que de perles fibro-hyalines. Il s'y ajoute de ci, de là, une fibrose dense, étouffant les divers éléments cités.

- un micro sémino-goniome développé dans la glande.

- à côté de la gonade, dans un tissu fibro-adipeux très vascularisé, des cônes efférents à l'épithélium vivace ou atrophié, quelques sections de tubes épididymaires et une trompe avec des franges caractéristiques.

Les tissus fibreux prélevés du côté droit sont habités par différents éléments :

- une trompe à muqueuse atrophiée.

- des vestiges wolffiens.

- un système complexe de cavités lacunaires ressemblant plus ou moins à un rete testis.

- un massif fibroblastique dense, creusé de quelques petites cavités et bordé extérieurement d'une bande conjonctive. Ce massif contient des cellules de LEYDIG ; il ressemble quelque peu à un stroma ovarien mais aucun follicule n'y est aperçu.

- de simples îlots de WALTHARD sous la séreuse.

L'organe péniforme est constitué par un tissu aréolaire, commun aux organes érectibles. Il est revêtu d'un épithélium kératinisant. Aucun canal uréthral n'est mis en évidence.

Les suites opératoires furent simples. Il fut noté assez rapidement une modification du comportement de la malade qui revenait à des préoccupations féminines (broderie...).

Les dosages hormonaux post-opératoires donnaient les résultats suivants :

GUT : 70 à 120 US/24 H.

I7 cétostéroïdes :	3,90 mg/24 H	avant ACTH
	4,20 mg/24 H	sous ACTH
I7 OH stéroïdes :	2,70 mg/24 H	avant ACTH
	8 mg/24 H	sous ACTH

Une hormonothérapie oestroprogestative fut instituée, établissant des hémorragies périodiques et entraînant un développement mammaire.

La malade fut revue en Juillet 1967 et Janvier 1968. L'acné avait disparu ; la pilosité était normale, l'aspect des OGE était correct mais les seins peu développés. Cette féminisation s'accompagnait d'une nette diminution des performances sportives ... Par la suite, la malade ne fut pas revue.

En conclusion : malade de 19 ans, hypospade, aménorrhéïque, chez laquelle la laparotomie exploratrice a mis en évidence une dysgénésie testiculaire avec gonadoblastome associé à un sémino-gonïome du côté du testicule.

La castration, la chirurgie correctrice et le traitement hormonal ont entraîné un développement féminin satisfaisant. Il n'y eût ni récidive, ni processus métastatique.

OBSERVATION N° 4 - Danièle M...

Résumé : aménorrhée primaire, absence de développement de caractères sexuels secondaires. Laparotomie : dysembryome immature pluritissulaire de "l'ovaire gauche". Hystérectomie totale et annexectomie bilatérale. Récidive. Exit.

Caryotype 46,XY.

Danièle M... est née le 10 Octobre 1949.

Elle fut adressée à la consultation du Pr R. PUTELAT en Janvier 1969, à l'âge de 19 ans, pour une aménorrhée secondaire.

Il n'existe aucun antécédent particulier ; la jeune fille a trois soeurs normalement réglées, mariées et mères de famille.

A l'âge de 16 ans, première menstruation spontanée, peu abondante, qui ne s'est pas renouvelée. Un traitement hormonal substitutif fut institué (Ethinyl - Oestradiol et Lutestral) ; il déclenchait des métrorragies qui ont disparu à l'arrêt du traitement.

A l'examen clinique, on note un phénotype féminin et un aspect macroskèle. Le rapport I/S est à 1,14 (Taille : 173 cm et SI : 92 cm) ; alors que la normale pour l'âge est de 0,99.

Les caractères sexuels secondaires sont peu développés.

Les OGE sont normaux, de type féminin.

La seule anomalie somatique retrouvée est une bradymétacarpie du 4ème métacarpe droit.

Du point de vue biologique, le taux des GUT était bas, inférieur à 6 US par 24 heures.

La caelioscopie effectuée en Janvier 1969 par le Pr C. FERRY met en évidence un utérus petit, peu épais, assez pâle. Les ligaments et les trompes sont normaux. L'"ovaire" droit est caché sous la trompe, petit, fusiforme, blanc, presque lisse. L'"ovaire" gauche est plus gros que l'utérus ; sa partie externe montre une vascularisation au niveau du hile ; sa partie interne libre dans le pelvis forme une masse globuleuse, blanche et lisse, sans cicatrice, comparable à un oeuf de chouette.

L'examen du frottis buccal n'a pas mis en évidence de corpuscule chromatinien.

Au cours du mois de Juillet 1969, une urographie intraveineuse pratiquée en raison d'une infection urinaire traînante, montre une opacité pelvienne, homogène, à contours nets, comprimant la vessie ; à droite, au niveau de l'image, on note un semis de micro-calcifications.

Cette masse est retrouvée à l'examen clinique dans la région sus pubienne ; elle est ferme, à développement plutôt droit, de la taille d'une orange, douloureuse à la palpation.

L'état général est altéré ; il existe un état subfébrile.

Les GUT sont à 80 US à cette époque.

La laparotomie, (Ier Août 1969 - Dr J.F. ESTIVAL) montre un "ovaire" droit dysgénétique, constitué d'une simple lame blanchâtre et non fonctionnel. Au niveau de "l'ovaire" gauche, la tumeur est lisse, mi-solide, mi-kystique, d'allure maligne ; elle adhère de façon importante à la vessie en avant et un peu moins au rectum, en arrière.

Une hystérectomie totale avec annexectomie bilatérale est pratiquée.

L'examen anatomo-pathologique (n° L 980 - Dr E. JUSTRABO) précise la nature des pièces opératoires.

La tumeur "ovarienne" gauche pèse 450 g et mesure 13 x 11 x 5 cm ; elle est longée par un fragment de trompe de 13 cm, apparemment normale et limitée par une paroi externe lisse. A la coupe, tissu dense, hétérogène, profondément remanié par de volumineux foyers nécrotico-hémorragiques.

La pièce d'hystérectomie totale mesure 7 x 3 x 1,5 cm et ne présente pas de particularité notable.

Les annexes droites sont dysgénétiques et comprennent une trompe filiforme de 12 cm de long et un mésovarium bordé en un point par une condensation fibreuse.

L'étude microscopique de la tumeur permet de retenir le diagnostic de dysembryome immature pluritissulaire complexe à prédominance ecto mésoblastique : les cellules sont hautes, cylindriques, hyperchromatiques;

disposées en tubes plus ou moins bien dessinés, ou en cordons parfois creusés de cavités. Par places, les cellules deviennent polygonales et réalisent des massifs denses. Il s'y associe des plages d'éléments clairs anastomosés les uns aux autres et se détachant sur une trame riche en substance fondamentale. Les mitoses et les monstruosités sont peu nombreuses ; par contre, les foyers de nécrose et d'hémorragie sont très abondants.

On ne retient rien de bien particulier au niveau du col et du corps utérins.

La trompe droite est hypoplasique, sans autre anomalie. La condensation fibreuse bordant le mésovarium est constituée par un vestige de stroma ovarien densifié et scléreux qui comporte des tissus hilaires fibro-hyalins ainsi que des structures évoquant des follicules primordiaux atrophiés.

Pour des raisons d'ordre technique, il n'a pas été possible de réaliser un caryotype avant le 29 Novembre 1969. L'examen se fit sur culture de lymphocytes du sang périphérique (72 heures avec PHA) ; les 30 mitoses étudiées étaient de formule masculine normale 46,XY (Dr C. TURC).

L'exérèse tumorale fut complétée par une polychimiothérapie associant Actinomycine, Endoxan et Métothrexate ; ce traitement fut bien supporté sur le plan hématologique.

Les explorations biologiques pratiquées en post-opératoire ont donné les résultats suivants :

Vitesse de sédimentation : 86-123.
GUT : 80 US
Prégnandiol , 3,15 mg/24 H (la normale est de 1 à 7 mg/24 H).
Phénols stéroïdes : 5 µg /24 H (la normale est de 5 à 80 µg/24 H).

Après une amélioration clinique et biologique transitoire, la survenue d'une volumineuse récidive pelvienne droite en Novembre 1969 a motivé une nouvelle hospitalisation ; il existait des signes urinaires et digestifs.

Sur l'urographie intraveineuse, la portion pelvienne de l'uretère droit était invisible sur tous les clichés ; l'uretère gauche était dévié en dehors dans son segment inférieur. La vessie était déformée, comprimée dans sa portion antéro-supérieure par la masse pelvienne.

Le lavement baryté a confirmé l'existence de cette énorme masse pelvienne ; le rectum était comprimé et le caecum refoulé vers la ligne médiane.

Du point de vue biologique, on retrouvait des GUT entre 95 et 130 US.

LA deuxième cure de chimiothérapie entreprise selon le même protocole que la précédente fut sans résultat.

Le décès survient le 12 Janvier 1970 dans un tableau de récidive pelvienne et d'anurie.

En conclusion : malade de 20 ans, à phénotype parfaitement féminin, venue consulter pour une aménorrhée secondaire.La caelioscopie a montré l'existence d'une bandelette fibreuse à l'emplacement de l'ovaire droit et d'une tumeur envahissant toute la gonade gauche dont la nature histologique initiale n'a pu être précisée.

La tumeur était un dysembryome immature pluristratifié hautement malin. L'évolution fut rapidement mortelle.

Le caryotype était masculin normal : 46,XY.

Voici quatre observations de sujets porteurs de gonades dysgénétiques sur lesquelles se sont développées des tumeurs. Il s'agissait dans deux cas de sémino-goniomes bilatéraux, dans un cas de gonadoblastome associé à un sémino-goniome, et,dans le dernier cas, de dysembryome immature.

Dans les 2 premières observations, la structure histologique de la gonade ne fut pas identifiable car elle était entièrement détruite par le processus tumoral ; dans l'observation n° 3, il existait une dysgénésie testiculaire avec, à droite, une bandelette fibreuse et à gauche, un testicule hypoplasique, au pôle inférieur duquel fut découvert un gonadoblastome et un sémino-goniome ; dans l'observation n° 4, la gonade tumorale gauche n'était pas identifiable et, à droite, dans la bandelette fibreuse, on a retrouvé des vestiges de stroma ovarien.

Dans tous les cas, on notait l'existence d'utérus et de trompes plus ou moins hypoplasiques, ce qui permettrait d'éliminer dans le cas n° 3, le seul ayant une différenciation testiculaire, une insensibilité partielle des tissus aux androgènes.

Alors que le phénotype était féminin, avec des signes de masculinisation chez Claude B..., le caryotype était dans tous les cas, masculin, normal 46,XY sans mosaïcisme.

Il n'existait aucun élément de la série turnérienne et la seule anomalie somatique notée fut un signe d'ARCHIBALD unilatéral dans l'observation n° 4.

Dans deux cas, l'anomalie gonadique se révéla par une aménorrhée primaire qui, chez Yvette P...,fut inventoriée à l'apparition de tumeur abdominale ; dans un cas, la tumeur abdominale s'est révélée précocément à l'âge de 12 ans ; dans un autre cas, c'est la masculinisation qui entraîna la laparotomie exploratrice.

En ce qui concerne les explorations biologiques, un dosage pré-opératoire des GUT ne fut pratiqué que chez les trois dernières malades ; on s'étonne de leur taux anormalement bas chez Danièle M... : faut-il en conclure que la gonade droite contenant des vestiges de stroma ovarien fut pendant un certain temps suffisamment fonctionnelle pour entraîner

un freinage hypophysaire, mais inefficace pour provoquer une menstruation spontanée?

Nous avons retrouvé dans la littérature 82 autres observations de tumeurs survenues sur les gonades dysgénétiques de sujets à phénotype féminin et à caryotype masculin ; 52 concernaient des "femmes" ayant un caryotype masculin normal 46,XY, déterminé sur les leucocytes du sang périphérique, et 30 concernaient des sujets pour lesquels la détermination caryotypique, pratiquée sur les cellules sanguines ou cutanées, avait révélé l'existence d'une mosaïque dont le type le plus fréquent était 45,XO/46,XY. Les testicules féminisants ont été éliminés de ce travail.

Dans cette étude, nous n'avons retenu que les observations de sujets de sexe légal féminin, dont la formule chromosomique étudiée sur les cellules du sang, de la tumeur ou d'un éventuel vestige gonadique, était connue. Nous les avons réparties selon l'ordre chronologique de publication en deux groupes : celui des caryotypes masculins normaux et celui des mosaïques.

SIGNE D'APPEL :

AI, AI-II : aménorrhée primaire ou primo-secondaire.
AS : ambiguité sexuelle.
T : tumeur.

MORPHOTYPE : MT

M : masculin.
F : féminin.
m : macroskèle.

ORGANES GENITAUX EXTERNES : OGE

m^k : féminins, infantiles.
HC : hypertrophie clitoridienne.

CARACTERES SEXUELS SECONDAIRES :

VP : virilisme pilaire.
P, A : pilosité pubienne, axillaire.
f : pilosité de type féminin.

ORGANES GENITAUX INTERNES (autres que les gonades) : OGI

m^k : féminins, infantiles.

GONADE DROITE : GD

GONADE GAUCHE : GG

GONADOBLASTOME : GB

SEMINOGONIOME : SG

DYSEMBRYOME : DE

FORMATIONS BISEXUELLES : FB

		D'APPEL	cm	MI	SOMATIQUES	OGE	CS II	OGI	GD	GG
CARPENTIER 1956	27	AI	181	F Mu	O	HC	V.P	Mk	RUDIMENTAIRE	SG
4 TETER 1960	26	AS	182	M Mu	O	HC 2 ORIFICES ≠ GLAND	SEINS ± P3 A3 VOIX	Mk	SG	RUDIMENTAIR
5 TETER 1960	33	AI	163	F Mu	O	HC	SEINS ± P1 A1	Mk	SG	RUDIMENTAIR
SIEBENMANN 1961	13	AS	163	M		HC ORGANE PENO-CLITORIDIEN	V P	Mk	GB SUR T. TESTICULAIRE	GB RUDIMENTAIR
5 TETER 1962	21	AI T	164	F Mu		HC	SEINS ± P1 A1 V P	Mk	GB	RUDIMENTAIR F.B.
6 FRASIER 1964	6	T		F	O	Mk	O	Mk	GB DE RUDIMENTAIRE	GB RUDIMENTAIR
7 FRASIER 1964	6			F	O	Mk	O	UTERUS BICORNE	GB RUDIMENTAIRE	RUDIMENTAIR
8 TETER 1964	19	AI	171	M Mu	O	HC	SEINS ± P3 A1 VOIX, CHEVEUX	Mk	GB SG	RUDIMENTAIR F.B
9 BROGGER 1965	18	AI T	164	F Mu	O	Mk	SEINS + P1 A1	Mk	SG	SG
0 COHEN 1965	20	AI T	156	F	+	Mk	V P P1 A1 SEINS ±	Mk	GB RUDIMENTAIRE	GB RUDIMENTAIR

	AUTEURS	AGE	MOTIF D'APPEL	cm	M/F	SOMATIQUES	OGE	CST	OGI	GD	GG
1	COHEN 1965	27	AI	168	F		μ^K	SEINS + $P_1 A_1$ VP	μ^K	GB RUDIMENTAIRE	GB RUDIMENTAIRE
2	PINKERTON 1965	14,5	AI	167	F	O	HC	SEINS + ACNE VP VOIX	μ^K	DE SUR T. TESTICULAIRE	RUDIMENTAIRE
3	STRUMPF 1965	12	T	152	F	O	μ^K	O	μ^K	GB	RUDIMENTAIRE
4	FATHALLA 1966	16	AI		F		μ^K			ADENOME TESTICULAIRE	ADENOME TESTICULAIRE
5	FATHALLA 1966	18	AI		F		μ^K			ADENOME TESTICULAIRE	ADENOME TESTICULAIRE
6	GHEORGIU 1966	20	AS		M		HC 2 ORIFICES ≠ ORGANE PENIEN	SEINS ± P_2 ≠ A_1 VP	μ^K	ADENOME LEYDIGIEN SUR T. TESTICULAIRE	SG
7	GRIFFITHS 1966	18	AI	175	F m		HC	SEINS ± VP	μ^K	RUDIMENTAIRE	GB
8	CAFFREY 1967	16	AI T	170	F		μ^K	μ^K	μ^K	GB	GB DE
9	COGHI 1967	26	T	173	F m	O	μ^K	SEINS ± P_1 ≠ A_1	μ^K	SG	RUDIMENTAIRE
20	HERVE 1967	16	AI	165	F m		HC	SEINS O $P_1 A_1$	μ^K	GB	RUDIMENTAIRE

AUTEURS	AGE	D'APPEL	cm	MI	SOMATIQUES	OGE	CS II	OGI	GD	GG
21 NETTER 1967	20	AI	167	M Mu	+	HC	SEINS ± $\underline{P}_2 A_2$ $\underline{V}\underline{P}$ VOIX	Mk	GB	RUDIMENTA
22 TETER 1967	19	AI	170	M Mu	O	HC	SEINS O $\underline{P}_2 A_2$ $\underline{V}\underline{P}$	Mk	GB SUR T. TESTICULAIRE	RUDIMENTAI
23 TETER 1967	20	AI	163	F Mu		HC	SEINS ± $\underline{P}_1 A_1$	Mk	SG	RUDIMENTAI
24 TETER 1967	29	AI T	170	M Mu	O	HC	SEINS O $\underline{P}_1 A_1$	Mk	SG	RUDIMENTAIR
25 ADACHI 1968	23	AI T	150	F		Mk	O	Mk	SG	RUDIMENTAIRE
26 BARTLETT 1968	24	AI T	175	M		HC	SEINS O $\underline{P}$ Mu $\underline{V}\underline{P}$ VOIX	Mk	GB	GB
27 COOPERMAN 1968	17	AI		F		HC		Mk	GB	GB
28 FETTIG 1968	17	AI	169	F		Mk	SEINS O $\underline{P}_1 A_1$	Mk	RUDIMENTAIRE	SG
29 FREEMAN 1969	17	AI	171	F	+	HC	SEINS ± $\underline{V}\underline{P}$	Mk	GB SG	GB SG
30 LINQUETTE 1969	17	AI		F	+	HC	ACNE $\underline{V}\underline{P}$	Mk	GB	GB

AUTEURS	AGE	D'APPEL	Cm	MT	SOMATIQUES	OGE	CS II	OGI	GD	GG
31 LINQUETTE 1969	19	AI	161	F	+	HC	SEINS ±	μ^K	GB	RUDIMENTAI
32 CHEMKE 1970	8	T		F	+	μ^K		μ^K	SG	RUDIMENTAIR
33 SCHALLER 1970	18	AI T	165	F		μ^K	$P_1 A_1$	μ^K	RUDIMENTAIRE	SG
34 SCULLY 1970				F		HC			GB	GB
35 TETER 1970	18	AI		F		μ^K		μ^K	SG	SG
36 ANDREWS 1971	20	AI T	169	F	O	μ^K	SEINS ± $P_1 A_1$	μ^K	SG	GB
37 ANDREWS 1971	19	AI T	183	F	O	μ^K	SEINS ± $P_1 A_0$	μ^K	SG	ABSENTE
38 DEWHURST 1971	19	AI		F		μ^K		μ^K	SG	SG
39 DEWHURST 1971	16	T		F		μ^K		μ^K	DE	RUDIMENTAIR
40 SCHELLAS 1971	18	AI T		F		μ^K	SEINS ±	μ^K	GB SG	RUDIMENTAIR

AUTEURS	AGE	D'APPEL	cm	MT	SOMATIQUES	OGE	CSII	OGI	GD	GG
41 SCHELLAS 1971	18	AI T		F		μ^K	SEINS ±	μ^K TROMPE G = 0	SG	ABSENTE
42 SCHELLAS 1971	23	AI T		F		μ^K	SEINS ±	μ^K	GB	SG
43 TALERMAN 1971	18	AI T	165	F	0	μ^K	SEINS ± $\underline{P}_2 A_2$	μ^K	GB SG	GB SG
44 ZARATE 1971	16	AI	175	M m		HC	SEINS 0 $\underline{P}_2 \underline{f} A_0$	μ^K	GB	SG
45 ALLARD 1972	20	AI	160		+	μ^K	SEINS ± $\underline{P}_1 A_1$	μ^K	GB RUDIMENTAIRE	GB RUDIMENTAIR
46 ALLARD 1972	27	AI				μ^K	SEINS ± $\underline{P}_1 A_1$	μ^K	GB RUDIMENTAIRE	GB RUDIMENTAIR
47 BOCZKOWSKI 1972	18	AI T	162	F m		μ^K	SEINS 0	μ^K	RUDIMENTAIRE	SG
48 BOCZKOWSKI 1972	20	AI T	168	F		μ^K	SEINS ±	μ^K	RUDIMENTAIRE	SG
49 KARAMINEJAD 1972	15	AI	170	M	+	HC	SEINS 0 $\underline{P}$ $\underline{f}$ $\underline{VP}$ VOIX	μ^K	RUDIMENTAIRE	GB SUR T. TESTICULAIR
50 WILLIAMSON 1972	19	AI	161	F m		HC	SEINS ± $\underline{VP}$ ACNE	μ^K	GB SG	GB

AUTEURS	AGE	D'APPEL	Chr	MT	CARACTÈRES SOMATIQUES	OGE	CS II	OGI	GD	GG
51 FARBER 1973	21	AI	161	F	+	Mk	SEINS ±	Mk	GB RUDIMENTAIRE	GB RUDIMENTAI
52 GALLAGER 1973	27	T	166	F		Mk	SEINS ±	Mk TROMPE G=O	DE (CHORIOCARCINOME)	ABSENTE
OBSERVATION N° 1	12	T	F		O	Mk		Mk	SG	SG
OBSERVATION N° 2	18	AI T	F Mu	160	+	Mk	SEINS O P1 A0	Mk	SG	SG
OBSERVATION N° 3	19	AS	M Mu	171	O	2 ORIFICES ≠ ORGANE PENO-CLITORIDIEN	SEINS O P2 ACNE	Mk	RUDIMENTAIRE	GB SG) SUR T. TESTICULAI
OBSERVATION N° 4	19	AI-II T	F Mu	173	+	Mk	SEINS O	Mk	T. OVARIEN	DE.

	AUTEURS	AGE	D'APPEL	cm	MT	SOMATIQUES	OGE	CS II	OGI	GD	GG
53	MILLER 1960		AI		F	+	HC URETHRE PERINEAL	VP		SG SUR T.TESTICULAIRE	ABSENTE
54	MILLER 1960		AI		F		HC			SG SUR T.TESTICULAIRE	ABSENTE
55	TETER 1960	19	AI T	146	M	+	HC	SEINS ± P3 ↓ Ao VP	Mk	GB SUR T. TESTICULAIRE	F.B
56	TETER 1960	19	AI	140	F	+	HC	SEINS 0 P1	Mk	RUDIMENTAIRE	ADENOME LEYDIGIEN
57	GOODLIN 1962	26	AI T		F		HC HYPOSPADIAS		1 DEFERENT 1 EPIDIDYME A GAUCHE	RUDIMENTAIRE	SG SU T.TESTICULA
58	OBER 1962	33	T		F					RUDIMENTAIRE	DE SU T.TESTICULA
59	ROBINSON 1964	17	AI	147	F	+	HC	SEINS + P3 VP	1 EPIDIDYME A DROITE	GB SUR T. TESTICULAIRE	GB SUR T. TESTICULA
60	BORGHI 1965	11	AI-II	172,5	F		HC	SEINS ↓ ACNE VOIX ALOPECIE	Mk	GB	RUDIMENTAI
61	NILCU 1965	29	AI		M		Mk	SEINS 0	Mk	RUDIMENTAIRE	GB
62	TAYLOR 1966				F		Mk		Mk	SG SUR T.TESTICULAIRE D' CÔTE RUDIMENTAIRE	DE L'AUTRE

AUTEURS	AGE	MOTIF D'APPEL	T cm	MT	ANOMALIES SOMATIQUES	OGE	CS II	OGI	GD	GG
63 TAYLOR 1966				F		μ^K		μ^K	DE SUR T. TESTICULAIRE D'UN COTE RUDIMENTAIRE DE L'AUTRE	
64 GAGNON 1967	21	AI	μ^{le}	F	+	μ^K	SEINS ± $P_1 A_1$	μ^K	GB	GB
65 JOSSO 1969	13	RETARD STATURO PONDERAL	116	F	+	μ^K	SEINS 0	μ^K	GB	GB
66 JOSSO 1969	15	AI	144		+	HC 2 ORIFICES ≠	SEINS 0 $P_3 A_3$ ACNE VOIX	μ^K	GB SUR T. TESTICULAIRE	GB
67 VAN CAMPENOUT 1969	13	T	157	M		HC	$P_2 f$	1 DEFERENT 1 EPIDIDYME A DROITE	RUDIMENTAIRE	SG SUR T. TESTICULAIR
68 HUGUESDON 1970	19	AI	160	F		μ^K	SEINS ± $P_1 f A_1$	μ^K	GB	RUDIMENTAI
69 SCULLY 1970 Cas 45	<22	AI		M		HC	VP	μ^K	GB SUR T. TESTICULAIRE	RUDIMENTAIR
70 SCULLY 1970 Cas 63		AI		M		HC	SEINS +	TROMPE D'UN SEUL COTE	DE GB	T. TESTICULAIR
71 SCULLY 1970 Cas 68	<22	AI	PETITE		0	μ^K		μ^K	GB	GB
72 ANDREWS	20	AI	126	F		HC	SEINS ± $P_1 A_1$	μ^K	GB	RUDIMENTAIRE

AUTEURS	AGE	D'APPEL	T cm	MT	ANOMALIES SOMATIQUES	OGE	CS II	OG I	GD	GG
73 ARGEMI 1971	16	AI	150	F	+	HC		n K	GB	GB
74 FERENCZY 1971	25	AI	163	F		HC	SEINS ± P1 f A1 VP	n K	RUDIMENTAIRE	GB SUR T. TESTICULAIR
75 LAFFARGUE 1971	15		146	F m	+	HC			GB	GB
76 KHUDR 1973	12		115	F	+	n K		TUBES UTERINS NON SOUDES	GB	GB
77 MILLER 1964						HC			GB RUDIMENTAIRE	GB RUDIMENTAIR
78 MAC DONOUGH 1967	21	AI	160	M		HC	SEINS ± ACNE VP	n K	GB	RUDIMENTAIR
79 SUNE 1970	21	AI	142	F		n K	+ VP	n K	ABSENTE	GB
80 HSU 1968				F					GB	
81 OUERZIER 1964	16	AI	173	F m		HC	SEINS O P3 f VP VOIX	n K	ABSENTE	GB SUR T. TESTICULAIR
82 BAIN 1965	24	T	175	F		n K	P1 f SEINS ±	n X	RUDIMENTAIRE	SG

ANATOMIE PATHOLOGIQUE

L'examen anatomopathologique des pièces opératoires permettra de préciser la nature des organes génitaux internes, la localisation et l'aspect des gonades, l'existence ou non d'utérus ; tous ces points sont nécessaires à connaître pour identifier le type de dysgénésie gonadique en cause.

L'étude anatomopathologique du processus tumoral est indispensable à son identification ; elle donnera un aperçu pronostique et fera mettre en oeuvre une thérapeutique complémentaire éventuellement.

I - LES ORGANES GENITAUX INTERNES.

A - Les voies génitales sont de type féminin, infantiles ou hypoplasiques.

Dans tous les cas retenus, on notait la présence d'un utérus, ce qui est important puisque l'existence de cet organe permet d'éliminer le syndrome de féminisation testiculaire.

Chez 2 sujets, l'utérus était malformé :

- utérus bicorne (FRASIER 7).
- tubes utérins non soudés (KHUDR 76).

Dans les autres observations, l'utérus était hypoplasique.

Les trompes étaient identifiées, infantiles ou envahies par le processus tumoral.

Dans 2 cas (SCHELLAS 41 et GALLAGER 52), on notait une absence de trompe gauche et de la gonade homolatérale ; mais la malade de GALLAGER avait subi, 9 ans auparavant, une intervention pour néoplasme gonadique du même côté.

Dans 3 observations de sujets à caryotype 45,XO/46,XY (VAN CAMPENOUT 67 ,ROBINSON 59, GOODLIN 57), le développement des voies génitales était asymétrique : on retrouvait en effet un déférent et un épididyme d'un côté et une trompe de l'autre ; la gonade du côté des voies génitales masculines était de nature testiculaire.

B - Les gonades

Elles étaient toutes en position ovarienne lorsqu'elles furent identifiées, qu'elles soienttumorales ou non tumorales. Nous n'en avons pas observé de siège inguinal ni au niveau des grandes lèvres.

1 - La gonade tumorale :

- elle n'est pas identifiable du fait du processus tumoral destructeur dans la majorité des cas (dans 55 observations dont nos observations 1, 2 et 4).

- Quand elle est identifiable, elle peut se présenter sous trois formes :

* soit, elle est rudimentaire : c'est la "streak gonad", non différenciée, de structure fibreuse. Elle correspond à une aplasie gonadique : l'ébauche embryonnaire ne s'est différenciée ni dans le sens masculin ni dans le sens féminin.

Macroscopiquement, elle se présente comme une bandelette fibreuse, blanchâtre, de I à 2 cm de long, sur quelques mm de large.

Histologiquement, on ne retrouve pas de formation folliculaire. Il existe en surface un épithélium endothéliforme ; les structures conjonctives prédominent : fibres de collagène, hyalinisées en surface, affectant en-dessous l'allure d'un stroma tourbillonnant, évocateur de celui de l'ovaire ; on trouve par ailleurs des formations vestigiales tubulaires, interprétées comme des reliquats mésonéphrotiques.

Dans 7 cas, la tumeur s'est développée sur une gonade rudimentaire.

* soit, elle a subi une différenciation testiculaire et son examen révèle l'existence de structures testiculaires dysgénétiques, immatures ou normales.

On retrouve cette différenciation dans 2I cas.

* soit, elle a subi une différenciation ovarienne. En fait, le seul cas rapporté est discutable et nous ne le retiendrons pas. Il s'agit de la malade de GALLAGER (52) chez laquelle une intervention avait été pratiquée 9 ans auparavant pour un gonadoblastome gauche ; la gonade tumorale avait été enlevée et la gonade droite, sur laquelle s'est développé, dans un second temps, un choriocarcinome, avait été considérée comme ovarienne au moment de la première laparotomie ; mais aucune biopsie n'avait été pratiquée.

2 - La gonade controlatérale, en cas de tumeur unilatérale, fut identifiée dans 42 cas.

- Elle était rudimentaire dans 40 cas.
- Elle était testiculaire dans le cas de SCULLY (70).
- Elle était ovarienne dans notre observation n° 4.

Il convient de signaler également l'absence de gonade contrôlatérale dans les cas de SCHELLAS (41) et GALLAGER (52) déjà citées, dans celles d'ANDREWS (37) (mais la malade de 19 ans avait subi, à l'âge de 8 ans, une cure de hernie inguinale gauche peut-être associée à une exérèse gonadique), MILLER (53 et 54), SUNE (79), OVERZIER (81).

TETER dans 3 observations (3,5,8) mentionne la présence de formations bisexuelles, sur la signification desquelles nous reviendrons, au niveau des gonades controlatérales à la tumeur.

II - LES TUMEURS.

Les tumeurs développées sur les gonades dysgénétiques des sujets à phénotype féminin et à caryotype masculin sont polymorphes. Elles peuvent être isolées ou associées entre elles.

A - Les tumeurs isolées : les plus fréquentes sont les gonadoblastomes et les séminogoniomes, puis les dysembryomes et enfin les adénomes testiculaires et les adénomes leydigiens.

1 - Le gonadoblastome pur :

il a été retrouvé dans 39 observations ; dans 22 cas, il était bilatéral.

La première définition histologique en fut donnée par SCULLY en 1953 qui l'a reprise en 1970. Le diagnostic doit être porté devant des zones tumorales associant de grosses cellules germinales analogues à celles d'un séminome et de petites cellules rondes ou ovales, comparables à des éléments immatures de SERTOLI ou de la granulosa ; dans deux tiers des cas, on rencontre des cellules de LEYDIG ou de type lutéinique. Les différentes cellules ont un agencement particulier :

- soit l'aspect de "nid", dans lequel se pressent les uns contre les autres des "follicules primordiaux" constitués d'un gros élément central et d'une couronne de petites cellules, ainsi que des "corps de CALL et EXNER" formés d'un sphérule hyalin, cerné lui aussi de petites cellules ;

- soit des rubans ou des massifs de petites cellules bordées régulièrement par elles et, à l'intérieur, de gros éléments et des sphérules hyalins, plus ou moins nombreux, sont répartis sans ordre.

Dans la majorité des 74 cas de gonadoblastome que SCULLY a recensés en 1970, la structure de base est modifiée par des concrétions calcaires arrondies ou muriformes, par des bandes hyalines extensives issues du stroma et des nappes de cellules germinales identiques à celles d'un séminogoniome. La tumeur était bilatérale dans un tiers des cas.

L'étude histoenzymologique du gonadoblastome a été faite par JOSSO et LAFFARGUE :

- les cellules interstitielles et les cellules de Sertoli granulosa contiennent des mucopolysaccharides et des graisses neutres ; elles ont une importante activité métabolique et oxydative (phosphatases alcalines, glucose 6 phospho-deshydrogénase au niveau des cellules de Sertoli granulosa ; NADH 2 et NADPH 2 au niveau des cellules interstitielles).
- les cellules claires, germinales, se colorent intensément par le PAS et l'activité phosphatase alcaline y est marquée. MAC KAY et NIEMI ont montré que ce sont des caractéristiques des cellules germinales primitives.

La taille de cette tumeur est variable dans les observations que nous avons retenues. Il peut s'agir d'une découverte de l'examen microscopique ou d'une tumeur plus importante de dimensions 6 x 5 x 3,5 cm par exemple chez la malade de TETER (8).

La gonade sur laquelle s'est développé un gonadoblastome pur était :

* de nature testiculaire : 9 cas.
* de nature rudimentaire : 7 cas.

Dans un certain nombre de cas, il convient de discuter le diagnostic différentiel du gonadoblastome ; il porte sur les lésions de gonadoblastose et le pflügérome. CABANNE y a récemment insisté.

*Les lésions de gonadoblastose se rencontrent au niveau des bandelettes fibreuses gonadiques, des ovotestis ou des testicules. Elles sont considérées par TETER comme de véritables gonadoblastomes "in situ" et se présentent sous des aspects variés :

. soit un groupe de cellules germinales dispersées dans le stroma, groupées en amas irréguliers ou associées, dans quelques "nids" épars,

à de petites cellules allongées de type Sertoli-granulosa. Ces dispositions évoquent certaines figures de dégénérescence régionale de la lignée germinative rencontrées dans les ovaires normaux de foetus à terme ou de nouveau-né (JOSSO) ; mais elles sont souvent confondues avec un gonadoblastome ou un gonocytome II. Ce ne sont pas des tumeurs mais elles entrent dans la constitution de gonades dysgénétiques.

. soit des formations bisexuées (TETER et BOCZOWSKI ; HUBER). Les unes résultent de l'accumulation à l'intérieur d'un tube séminipare et, sur une longueur restreinte, de cellules de SERTOLI peu différenciées, pressées les unes contre les autres ou rangées en couronne autour de concrétions oxyphiles, hyalines ou calcaires ("corps intra-tubulaires".) Les autres se présentent comme les précédentes mais s'y ajoutent de grosses cellules germinales dont les concrétions oxyphiles représentent sans doute un mode de dégénérescence. Comme nous l'avons vu, TETER a rapporté 3 observations où un tel type de lésion avait été trouvé. Ces formations bisexuées signent une différenciation testiculaire mais non un processus tumoral.

Les lésions de gonadoblastose correspondent à des zones de dysgénésie gonadique mais leur structure évoque celle du gonadoblastome. Le diagnostic différentiel n'est pas toujours facile.

Nous n'avons pas retenu dans nos observations celles de LINQUETTE ("Séminogoniome") et de GUINET("pflügérome") ; ces formations unilatérales découvertes chez des sujets à phénotype féminin et à caryotype masculin furent considérées en fait, par CABANNE comme des lésions de gonadoblastose.

* Le pflügérome correspond au gonocytome II de TETER mais ne survient que sur les gonades d'une femme "normale" 46,XX. CABANNE fait entrer ce type de tumeur avec le gonadoblastome dans un groupe particulier : les tumeurs de l'ébauche gonadique ; mais seule, la dernière se développe sur des gonades dysgénétiques.

2 - Le séminogoniome pur a été noté dans 24 observations. Dans 7 cas, il était bilatéral.

Il a été décrit par CHEVASSU en 1906 et correspond au dysgerminome de MEYER et des ANGLO-SAXONS, et au gonocytome de TEILUM.

Il se présente macroscopiquement sous forme de tumeur homogène, de coloration blanc rosé presque nacrée, dense, pouvant subir une nécrose hémorragique. Il est généralement unilatéral chez l'homme ; la bilatéralité est moins rare chez la femme. Ce caractère est retrouvé dans nos deux premières observations.

Le poids et la taille sont variables ; le poids maximum était de 680 g et les plus grandes dimensions atteignaient 19 x 11 x 8 cm, dans notre observation n° 2.

Microscopiquement, le séminogoniome apparaît constitué de cellules toutes semblables, avec un noyau fripé, nucléolé ; ce sont des cellules claires, riches en glycogène, qui se pressent en nappes denses, séparées par des trousseaux conjonctifs dans lesquels se constitue une stroma réaction riche en lymphocytes et en histiocytes ; assez souvent, s'associent des cellules géantes, donnant un aspect folliculaire.Ces tumeurs sont riches en phospholipides.

La gonade sur laquelle s'était développé le séminogoniome pur était identifiée dans 5 cas ; dans tous, elle avait subi une différenciation testiculaire.

3 - Un dysembryome pur existait dans 6 observations, toujours unilatéral.

Les dysembryomes contiennent des tissus étrangers à ceux d'une gonade normale et ressemblant à ceux qui se succèdent chez l'embryon depuis les premières segmentations de l'oeuf jusqu'au stade foetus à terme, et des tissus adultes.

Macroscopiquement, ces tumeurs sont de taille variable ; dans notre observation n° 4, elle atteignait dans ses plus grandes dimensions 13 x 11 x 4 cm et pesait 450 g.

A la coupe, les dysembryomes sont polymorphes, solides ou mollasses, durs, creusés de cavités. La nécrose peut rendre la distinction avec les séminomes difficile.

Du point de vue histologique, on décrit :

- les dysembryomes matures ou adultes, pluritissulaires ou simplifiés.
- les dysembryomes immatures ; ce sont ceux que nous avons rencontrés. Ils sont constitués uniquement de tissus d'allure embryonnaire ; ils sont pluritissulaires ou simplifiés.

Il s'agit de formes embryoïdes, de structures ectoblastiques, neuro ectoblastiques, endoblastiques ou mésoblastiques. Dans notre observation n° 4, le dysembryome immature était à composante ectomésoblastique.

Une forme particulière est représentée par le choriocarcinome (GALLAGER 52).

Les dysembryomes mixtes sont toujours pluritissulaires et contiennent n'importe quel type de tissu embryonnaire et de tissu adulte.

La gonade d'origine fut identifiée dans 3 cas ; elle était alors testiculaire.

4 - Un adénome testiculaire, ou sertolien bilatéral fut constaté dans les deux observations de FATHALLA (I4,I5).

Cette tumeur reproduit la structure des tubes séminipares au moment de la naissance. L'adénome est unique ou multiple, souvent petit ; les tubes sont pelotonnés sur eux-mêmes, constitués de cellules sertoliennes dont les noyaux se disposent de manière régulière.

La gonade tumorale avait subi une différenciation testiculaire.

5 - Un adénome leydigien fut rapporté dans une observation de TETER (4). Il s'agit d'une tumeur rare qui se présente comme de petites masses jaune clair, enchassées dans la glande et refoulant les structures avoisinantes.

Microscopiquement, l'architecture est endocrinienne (cordons anastomotiques de cellules identiques aux cellules de LEYDIG, intriqués à un réseau capillaire sanguin) ; les cellules ne contiennent presque jamais de cristalloïde de REINKE ; elles ont un contour net, un noyau excentré avec nucléole, un cytoplasme oxyphile, plus dense autour du noyau.

La gonade initiale n'a pas été identifiée.

B - Les tumeurs associées.

Trois types d'association furent retenus :

* gonadoblastome et séminogoniome : le plus fréquent.
* gonadoblastome et dysembryome.
* séminogoniome et adénome leydigien.

1 - Gonadoblastome et séminogoniome :

cette association existait dans 9 observations. Le mode d'association variait :

- le gonadoblastome était controlatéral au séminogoniome dans 3 cas.

- le gonadoblastome était du même côté que le séminogoniome dans 3 cas.

- un gonadoblastome bilatéral coexistait avec un séminogoniome bilatéral dans 2 cas.

- un gonadoblastome bilatéral était associé à un séminogoniome unilatéral dans I cas.

Le rapport entre les deux tumeurs était de deux types :

. soit, comme dans notre observation n° 3, un gonadoblastome seul visible macroscopiquement, de la grosseur d'une lentille, et un micro séminogoniome découvert à l'examen microscopique.

. soit, comme dans l'observation de TALERMAN (43), un volumineux séminogoniome (I5 cm de diamètre) au sein duquel furent découverts des foyers de gonadoblastome.

2 -Gonadoblastome et dysembryome :

cette association fut retrouvée dans 3 observations (FRASIER 7, CAFFREY I8, SCULLY 70).

Il s'agissait d'un dysembryome unilatéral associé dans 2 cas à un gonadoblastome bilatéral et dans I cas, à un gonadoblastome homolatéral.

Dans les 3 cas, le gonadoblastome fut découvert à l'examen microscopique.

3 - Séminogoniome et adénome leydigien :

un exemple de cette association est relevé dans l'observation de GHEORGIU (I6) ; le séminogoniome unilatéral était associé à un adénome leydigien controlatéral développé sur du tissu testiculaire.

C - En conclusion, les cinq types de tumeurs rapportés se développent aux dépens d'éléments cellulaires de la gonade indifférenciée (cellules germinales et cellules du blastème) et peuvent se retrouver identiquement dans le sexe masculin et dans le sexe féminin.

Ces tumeurs entrent dans le cadre des tumeurs homologues du testicule et de l'ovaire dont la classification proposée par CABANNE est la suivante :

1) Les tumeurs spécifiques germinales provenant des cellules germinales :

- les séminogoniomes;
- les dysembryomes.

2) Les tumeurs spécifiques non germinales ou tumeurs endocrines issues du blastème :

- les tumeurs des cellules de LEYDIG.
- les tumeurs de la lignée sertolienne.

3) Les gonadoblastomes développés aux dépens des cellules germinales et des cellules du blastème.

Dans les 86 observations étudiées, on retenait donc :

. des gonadoblastomes, les plus fréquents puisque retrouvés chez 5I sujets ; dans I2 cas, ils étaient associés à des tumeurs germinales spécifiques.

. des tumeurs germinales spécifiques, chez 38 sujets (29 séminogoniomes et 9 dysembryomes) ; I3 fois, ces tumeurs étaient associées à d'autres processus tumoraux, homo ou controlatéraux.

. des tumeurs spécifiques non germinales, chez 4 sujets (2 adénomes sertoliens et 2 adénomes leydigiens).

III - CORRELATIONS ENTRE LES DYSGENESIES GONADIQUES ET LES TUMEURS.-

La détermination du type de dysgénésie gonadique précis fut souvent impossible car le processus tumoral détruisait la gonade. La nature histologique de la tumeur n'aidait pas à la connaissance de la structure gonadique : on a vu en effet qu'il s'agissait de tumeurs homologues du testicule et de l'ovaire, survenant aussi bien sur l'un ou l'autre tissu gonadique.

Il peut s'agir :

* d'une dysgénésie gonadique avec gonades indifférenciées,

* d'une dysgénésie gonadique avec gonades à différenciation masculine,

* d'une dysgénésie gonadique avec gonades à différenciation féminine.

A - Le diagnostic de dysgénésie gonadique à gonades indifférenciées, ou dysgénésie gonadique pure, peut être retenu si la tumeur, unilatérale, développée sur une gonade rudimentaire s'accompagne d'une "streak gonad" controlatérale ou si la tumeur, bilatérale, s'est développée sur deux gonades rudimentaires encore reconnaissables.

Nous en avons 8 cas. Les tumeurs étaient des gonadoblastomes dans tous les cas ; un était associé à un dysembryome.

B - Le diagnostic de dysgénésie gonadique avec différenciation masculine peut être celui d'une hypogénésie testiculaire s'il existe une différenciation testiculaire bilatérale, ou d'une dysgénésie asymétrique (dysgénésie mixte de SOHVAL) si l'on retrouve une différenciation unilatérale avec, de l'autre côté, une gonade rudimentaire ou absente.

* Hypogénésie testiculaire : 3 cas (ROBINSON 59, FATHALLA I4,I5). Il s'agissait soit d'un adénome testiculaire bilatéral (2 cas), soit d'un gonadoblastome bilatéral.

* Dysgénésie asymétrique : I8 cas. On retrouvait :

8 gonadoblastomes,
5 séminogoniomes,
3 dysembryomes,
I association gonadoblastome-dysembryome,
I association gonadoblastome-séminogoniome.

C - Nous n'avons pas d'exemple de dysgénésie gonadique avec différenciation féminine de la gonade tumorale.

La nature de la dysgénésie gonadique a pu être précisée dans 29 cas, dont 2I correspondaient à une différenciation masculine. Dans les autres observations, il n'est pas possible de connaître la dysgénésie gonadique en cause.

La présence d'un utérus dans tous les cas élimine le diagnostic de pseudo-hermaphrodisme masculin dans sa forme la plus extrême (syndrome de féminisation testiculaire), mais il n'est pas possible d'éliminer les autres formes, ni le diagnostic d'hermaphrodisme vrai, dans la mesure où l'on ne connaît pas la structure gonadique détruite par la tumeur.

ETUDE CLINIQUE

Nous nous sommes livrée à une analyse des caractères cliniques propres à chacun des sujets porteurs de gonades dysgénétiques tumorales et avons tenté d'en tirer une étude globale.

I - L'AGE

La tumeur développée sur les gonades dysgénétiques fut découverte à un âge variable, s'échelonnant de 6 à 33 ans, avec une moyenne à 18 ans. La fréquence maximum se trouvait à 19 ans (11 cas). Un nombre d'observations supérieur ou égal à 5 était constaté aux âges suivants : 16, 17, 18, 19, 20 et 21 ans. Nous avons groupé ces données dans le tableau suivant :

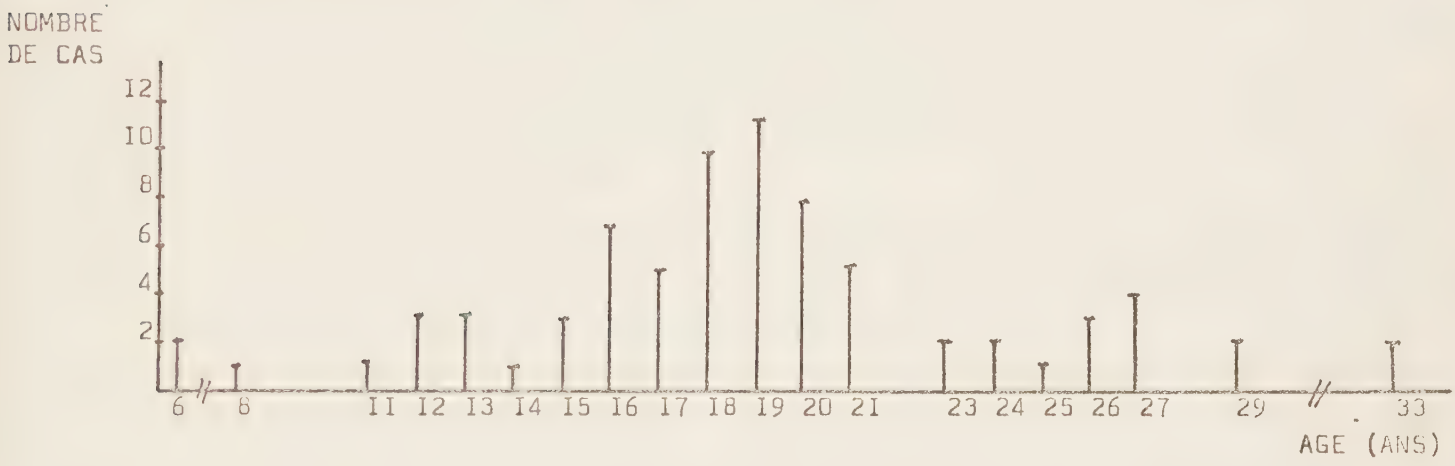

Si, de façon un peu arbitraire, nous fixons la limite de la puberté normale à 16 ans, nous constatons que parmi les 78 observations pour lesquelles l'âge est précisé, 14 tumeurs se révélèrent ou furent découvertes avant l'âge de la puberté et 64 dans la période normalement post-pubertaire.

II - LES CIRCONSTANCES DE DECOUVERTE.

Elles furent connues dans 79 cas ; elles dépendent de l'âge du sujet.

a) Avant l'âge de 16 ans :

le signe d'appel le plus fréquent est l'apparition d'une tumeur abdominale avec augmentation de volume de l'abdomen, douleurs ou signes de compression : 5 cas dont notre observation n° 1.

Pour les autres, il s'agissait :

- d'une aménorrhée primaire : 3 cas (PINKERTON 12, KARAMINEJAD 49, JOSSO 66), ou primo-secondaire : 1 cas (BORGHI 60 : le sujet de 11 ans avait présenté une puberté précoce isosexuelle à l'âge de 9 ans, transitoire, suivie d'une aménorrhée secondaire).

- d'une ambiguité sexuelle : I cas ; chez la malade de SIEBENMANN (4), elle a motivé la consultation à l'âge de I3 ans.

- d'un retard staturopondéral : I cas (JOSSO 65).

- dans le cas particulier des jumelles de FRASIER, c'est la découverte d'une tumeur chez l'une qui a fait pratiquer systématiquement l'examen de la soeur.

b) A partir de I6 ans :

le diagnostic fut porté, dans la majorité des cas, au cours du bilan d'une aménorrhée primaire (55 fois), mais la tumeur était perceptible à l'examen clinique dans I9 de ces observations.

C'est l'existence d'une tumeur pelvienne qui a déclenché les investigations chez 6 sujets présentant par ailleurs une aménorrhée primaire non inventoriée jusqu'alors (COGHI I9, DEWHURST 39, GALLAGER 52, observations n° 2 n° 4, OBER 58, BAIN 82).

Dans 3 cas (TETER 2, GHEORGIU I6, observation n° 3), c'est l'ambiguité sexuelle qui a justifié la consultation. Notre 3ème malade est venue demander l'amputation de son volumineux organe pénoclitoridien.

III - L'EXAMEN CLINIQUE.

Les données ne furent pas détaillées dans toutes les observations.

a - La taille : est le plus souvent normale pour l'âge ou élevée (I83 cm à I9 ans dans l'observation d'ANDREWS 37) dans les 58 chiffres connus.

Dans II cas, la taille est petite, inférieure à la norme pour l'âge et inférieure à I50 cm.

b - Le morphotype : est soit féminin (normal dans 48 cas, macroskèle dans I2 cas dont nos observations 2 et 4),

soit masculin (normal dans I0 cas, macroskèle dans 7 cas, dont notre observation n° 3). Nous rappelons l'aspect très mâle et athlétique de cette dernière.

c - Les anomalies somatiques : sont absentes dans I8 observations et présentes dans 22.

On retrouve :

- aspect turnérien typique : 4 cas dont 3 avec une taille < 150 cm,
- naevi en nombre important : 7 cas,
- hypertélorisme, 4 cas.
- signe d'Archibald : 2 cas dont notre observation n° 4,
- syndactylie : 2 cas,
- cou court ou palmé: 2 cas,
- l'implantation basse des cheveux : 2 cas,
- cubitus valgus : 2 cas
- signe de KOSOWICZ : 2 cas,
- front bombé, écartement mamelonnaire) (I cas
- implantation basse des oreilles)
- autres signes : 2 cas, dont notre observation n° 2 qui présentait un palais ogival et un prognathisme.

Plusieurs de ces dystrophies peuvent être associées chez un même sujet. Dans aucun cas, l'existence d'anomalie viscérale ne fut mentionnée. Il n'a pas été trouvé de diabète sucré.

d - Les organes génitaux externes : sont dans la majorité des cas (42) féminins, normaux mais infantiles. C'est ce que nous avons constaté dans nos observations I, 2 et 4.

Chez les autres sujets, il existe des signes de masculinisation plus ou moins prononcés, allant de l'hypertrophie clitoridienne simple (35 cas) jusqu'à l'ambiguité sexuelle (7 : organe pénoclitoridien, gland, prépuce, orifice vaginal et orifice uréthral distincts, aspect scrotal des grandes lèvres). Dans ce dernier cas, le morphotype est masculin et c'est l'ambiguité des organes génitaux externes qui a entraîné la consultation. Un exemple en est donné par notre observation n° 3.

e - Les caractères sexuels secondaires : sont généralement absents ou infantiles.

Chez 27 sujets, on retrouve des signes de masculinisation (virilisme pilaire, modification de la voix, acné, pilosité pubienne de type masculin, calvitie bitemporale) associés ou non. Dans toutes les observations avec

masculinisation des caractères sexuels secondaires, il existait une hypertrophie clitoridienne ou une ambiguité des organes génitaux externes. Dans notre observation n° 3, on notait seulement une acné au niveau de la face et une voix grave.

La découverte de tumeurs des gonades dysgénétiques de sujets présentant un caryotype masculin normal ou une mosaïque comprenant toujours une population 46,XY, se fait le plus souvent à l'âge de I8 ans, au cours du bilan d'une aménorrhée primaire avec infantilisme sexuel. Dans un tiers de cas cas, un examen clinique soigneux mettra en évidence la -ou les-tumeurs (s) pelvienne (s).

Avant l'âge de I6 ans, le tableau clinique est différent ; c'est le processus tumoral qui domine la scène.

Quel que soit l'âge, les signes de masculinisation des organes génitaux externes et des caractères sexuels secondaires ne sont pas rares puisqu'on les retrouve chez la moitié des sujets ; ils peuvent même être suffisamment prononcés pour constituer la raison de la consultation.

IV - LE DIAGNOSTIC.

La mise en évidence des tumeurs des gonades dysgénétiques de sujets à phénotype féminin et à caryotype masculin peut se faire devant des aspects cliniques différents.

Le diagnostic en est facile dans les formes tumorales, que l'augmentation de volume de l'abdomen soit la cause de la consultation ou que la tumeur soit découverte dès l'examen clinique d'un sujet consultant pour une aménorrhée.

Dans les autres formes avec signes de virilisation, ambiguité sexuelle ou anomalies de la série turnérienne, c'est la caelioscopie qui montrera des gonades tumorales.

La détermination du caryotype est une démarche indispensable ; la présence d'une formule XY, qu'il s'agisse d'un caryotype masculin normal ou d'une mosaïque, doit mener, dans les cas où la caelioscopie n'est pas formelle, à une laparotomie. TETER avait insisté en 1967 sur la nécessité de pratiquer une laparotomie et de suspecter une néoformation chez toute femme aménorrhéïque, avec des signes de virilisation même discrets ayant un sexe chromatinien négatif et une formule chromosomique comportant un Y.

Si les examens caelioscopique et caryotypique sont primordiaux, par contre les explorations hormonales apportent des renseignements assez pauvres, limités à l'hypergonadotrophinurie des sujets d'âge post-pubertaire.

* L'élévation des gonadotrophines urinaires totales (G.U.T.) est généralement constatée jusqu'à des taux allant de 200 à 300 unités Souris par 24 H ; elle s'explique aisément par l'absence de réaction gonadique à la stimulation hypophysaire, étant donné la structure immature des récepteurs. Nous retrouvons cette augmentation dans 20 des 23 observations pour lesquelles leur taux fut déterminé. Dans 3 cas (LINQUETTE 30, WILLIAMSON 50, observation n° 4), le taux était subnormal.Dans la mesure où l'on peut éliminer une hormonothérapie substitutive, ne peut-on pas supposer l'existence d'une sécrétion gonadique faible mais suffisante pour assurer le freinage hypophysaire ? Mais ces observations concernaient des sujets de 17 à 19 ans et l'on peut évoquer également un retard dans la mise en route de l'hypergonadotrophinurie réactionnelle.

* La fonction glucocorticoïde est normale.

* Les auteurs ont cherché à déterminer la sécrétion tumorale de certaines tumeurs. Les études ont porté sur les gonadoblastomes. Ainsi, BLANC, en reprenant les observations de ces tumeurs, a montré qu'il existait une sécrétion oestrogénique (HERVE 20 : 22,5 µg/24 H ; BORGHI 60 : 46 µg/24 H) dont l'origine doit être attribuée aux cellules du type granulosa ; mais cette sécrétion est modeste et insuffisante pour induire le développement des récepteurs oestrogéniques.

L'élimination des 17 Oxostéroïdes est normale ou augmentée dans les cas présentant des signes de masculinisation (GRIFFITHS 17, LINQUETTE 30, 31). Dans la première observation de LINQUETTE, le taux des 17 oxostéroïdes est normal mais la D.H.A. est augmentée (3,5 mg/24 H) ; le taux diminue

sous Dexaméthasone, ce qui indique une participation corticosurrénalienne. On peut faire la même conclusion pour notre observation n° 3 puisque les I7 cétostéroïdes passent de I9,6 mg/24 H, à 7,4 mg sous Dexaméthasone ; mais les gonadotrophines chorioniques entraînent une remontée à II,6 mg. Cette hypersécrétion androgénique paraît bien d'origine tumorale car on ne la retrouve pas associée à une différenciation testiculaire dans les cas de SIEBENMANN (4), TETER (22), KARAMINEJAD (49). La sécrétion androgénique constatée lors de certains cas de gonadoblastome doit être attribuée à la présence de cellules de LEYDIG. Netter a montré de façon formelle l'existence de cette sécrétion en dosant la Testostérone dans le sang veineux efférent gonadique ; ce taux était à 730 ng/I00 ml, c'est-à-dire plus de 6 fois supérieur à celui du sang périphérique qui était de I00 ng/I00 ml. GORGHI avait déjà constaté la présence de fortes quantités de I7 cétostéroïdes dans les extraits tumoraux.

En cultivant du tissu de gonadoblastome, GRIFFITHS en I966, a démontré que cette tumeur pouvait synthétiser in vitro de la Testostérone, du I7 β oestradiol et de la I6 α OH Progestérone, à partir de la Progestérone. Mais cette sécrétion est difficile à mettre en évidence, aussi peut-on évoquer une déviation des processus de synthèse dans la cellule tumorale, l'élaboration d'androgènes empruntant des voies différentes de celles de la gonade normale. Les études faites en microscopie électronique plaident en faveur de cette hypothèse ; en effet, les cellules interstitielles possèdent des caractères voisins de ceux des cellules de LEYDIG non tumorales mais on note tout de même des différences dans la structure des cristalloïdes intra-cellulaires.

Une preuve supplémentaire de la sécrétion tumorale est apportée par l'effondrement du taux des androgènes après l'exérèse du gonadoblastome (NETTER et observation n° 3) ; il est vrai que dans ce dernier cas l'ablation du tissu testiculaire était associée à l'exérèse tumorale.

* Les I7 Oxostéroïdes urinaires furent trouvés à 9,8 mg/24 H et les Phénols stéroïdes à 5,I0 μg/24 H dans la seule observation d'adénome leydigien développé sur gonade à différenciation testiculaire (GHEORGIU I6). Le sujet de 20 ans présentait une masculinisation importante des organes génitaux externes témoignant d'une sécrétion androgénique temporaire.

Nous n'avons pas de précision pour le cas de TETER (56), chez lequel n'existait pas de signe de masculinisation.

Les études hormonales pratiquées chez les sujets de phénotype féminin, présentant une tumeur développée sur des gonades dysgénétiques, sont trop fragmentaires. Les G.U.T. sont, sauf dans de rares cas, élevées, ce qui se conçoit aisément. Mais les androgènes et les oestrogènes sont sécrétés à des taux variables ; les premiers sont à des taux élevés dans certains cas de gonadoblastome, développés ou non sur du tissu testiculaire ; NETTER a montré de façon convaincante la sécrétion tumorale de la Testostérone dans un cas de gonadoblastome. Mais cette hypersécrétion ne se retrouve pas dans tous les cas et le développement du processus tumoral sur une structure testiculaire ne semble pas intervenir. Cette hypersécrétion explique les signes de masculinisation des organes génitaux externes ; mais à quoi attribuer l'existence de ces derniers, en l'absence de toute sécrétion anormale ? Traduisent-ils une activité transitoire et très partielle d'un testicule dysgénétique détruit secondairement par la tumeur et non retrouvé au moment de l'examen histologique après laparotomie ?

Les sujets porteurs de gonades dysgénétiques tumorales se présentent cliniquement avec un morphotype féminin macroskèle et parfois des anomalies somatiques turnériennes plus ou moins prononcées.

La découverte de la tumeur se fait au cours du bilan d'une aménorrhée primaire, soit dès l'examen clinique, soit au cours de la caelioscopie qui doit être systématique.

Alors que les explorations hormonales n'apporteront rien d'autre qu'une hypergonadotrophinurie, la présence d'un chromosome Y dans la formule caryotypique est un grand élément de présomption et incite à pratiquer une laparotomie en l'absence de diagnostic formel à la caelioscopie.

Dans un nombre non négligeable de cas, ce sont des signes de masculinisation qui attirent l'attention et entraînent des investigations complémentaires. Un certain type de tumeur, le gonadoblastome, s'accompagne dans quelques unes de ces observations, non seulement d'une hypergonadotrophinurie, mais aussi d'une élévation du taux des androgènes ; mais cette variation est inconstante et l'on ne peut s'en contenter pour affirmer le diagnostic.

ETUDE CYTOGENETIQUE

Au cours de cette étude, nous avons considéré globalement l'ensemble des observations de tumeurs de gonades dysgénétiques de sujets à phénotype féminin et à caryotype masculin 46,XY, que celui-ci soit pur ou sous forme de mosaïque.

Dans chacun de ces deux groupes, nous avons constaté l'existence de particularités chromosomiques et de cas familiaux de gonades dysgénétiques tumorales.

Nous insisterons sur ces différents points et tenterons ensuite d'établir des corrélations entre les formules caryotypiques et les aspects phénotypiques ou anatomopathologiques.

I - ETUDE ANALYTIQUE DES CARYOTYPES.

A - Caryotype masculin normal :

52 observations de la littérature et nos 4 observations personnelles entrent dans ce groupe. Nous verrons plus loin qu'en fait, dans certains cas, on retrouvait des anomalies chromosomiques, touchant les autosomes (BROGGER 9, COHEN IO et II, CAFFREY I8) ou les gonosomes (FETTIG 28, observation n° 3).

B - Mosaïque avec population 46,XY :

30 observations entrent dans ce groupe.

Les mosaïques sont les suivantes :

* 45,XO/46,XY : ce sont les plus nombreuses ; on en compte 26 cas (observations 53 à 78 comprise).

Il faut signaler que 4 d'entre elles (FERENCZY 74, KHUDR 76, MILLER 77, MAC DONOUGH 78) comportaient des anomalies des gonosomes et que dans l'observation de TETER (55), la mosaïque ne fut détectée que par l'étude du tissu cutané.

* 46,XX/46,XY : 2 cas (OVERZIER 8I - BAIN82)
* 45,XO/47,XYY : I cas (SUNE 79)
* 45,XO/46,XY/47,XXY : I cas (HSU 80)

C - Anomalies caryotypiques :

les anomalies chromosomiques retrouvées dans l'ensemble de ces observations cohcernent soit les autosomes, soit les gonosomes.

I) Les autosomes

Des marqueurs chromosomiques existaient dans les cas de COHEN et CAFFREY.

* COHEN a rapporté l'observation de 2 soeurs (IO et II), de 27 et 20 ans, à l'apparence féminine normale, avec des organes génitaux externes et internes infantiles mais sans anomalie somatique, ni signes de masculinisation. Dans les 2 cas, un gonadoblastome bilatéral, développé sur des gonades rudimentaires fut découvert au cours du bilan d'aménorrhée primaire.

Chez les deux sujets, on retrouvait des anomalies autosomiques présentes également chez d'autres membres de la famille. Les marqueurs chromosomiques étaient au nombre de 2 :

- un chromosome métacentrique du groupe G, chez les deux soeurs et la mère ;

- un grand chromosome comparable à l'un du groupe B, chez la mère, une des observations et une soeur normale. On notait une deuxième constriction sur le tiers proximal du bras long. Ce chromosome appartenait sans doute au groupe C.

* L'observation de CAFFREY (I8) concerne un sujet décédé à I6 ans d'un dysembryome gauche associé à un gonadoblastome bilatéral. La tumeur avait été découverte au cours d'un bilan d'aménorrhée primaire. Le phénotype était féminin, les caractères sexuels secondaires étaient normaux, ce qui témoignait d'une sécrétion oestrogénique temporaire.

Le caryotype "46,XY" comprenait en fait un chromosome sub-métacentrique classé comme une translocation D/G ; le caryotype s'écrivait donc : 45,XY,t (Dq Gq). Il était identique chez le frère plus âgé, mais par contre, le plus jeune frère, traité pour cryptorchidie, avait une formule 46,XY normale.

La même translocation existait chez la mère, la soeur et une tante maternelle.

L'étude des groupes sanguins dans cette famille a montré également certaines anomalies inexpliquées. L'absence d'étude hématologique dans les autres cas de dysgénésie gonadique ne permet pas de relier les modifications hématologiques à celles des gonades, par le biais d'une même anomalie chromosomique.

Ces marqueurs chromosomiques ne peuvent être rendus responsables des anomalies gonadiques : ils existent chez des membres parfaitement normaux de la même famille.

Un autre exemple de modification autosomique, mais sans caractère familial, est fourni par la malade de BROGGER (9), vue à l'âge de 18 ans pour une aménorrhée primaire et présentant un séminogoniome bilatéral.

Le caryotype était 46,XY mais avec un matériel autosomique supplémentaire : un satellite anormal était retrouvé sur un chromosome du groupe D.

2) Les gonosomes

Notre observation n° 3 et celles de MILLER (77), MAC DONOUGH (78), FERENCZY (74) et KHUDR (76) font état de modifications portant sur les chromosomes sexuels.

* Dans notre 3ème observation, celle d'un sujet avec ambiguité sexuelle, gonadoblastome unilatéral associé à un séminogoniome, le caryotype était 46,XY ; mais le chromosome Y était de petite taille. L'étude du caryotype paternel n'a pu être pratiquée.

* MILLER a rapporté un cas de gonadoblastome bilatéral chez un sujet porteur de mosaïque 45,XO/46,XY ; le chromosome Y était en fait un chromosome minute métacentrique, retrouvé dans 80 % des cellules.

Le terme de chromosome minute, ou de fragment, désigne un chromosome dont la taille est inférieure à celle des chromosomes du groupe G ; il dérive d'un chromosome sexuel. Dans cette observation, il fut considéré comme un chromosome Y en raison du contexte clinique.

* La même anomalie est constatée dans l'observation de MAC DONOUGH ; la population 46,XY de la mosaïque 45,XO/46,XY était constituée d'un chromosome X et d'un fragment identifié à un Y délété.

* La malade de FERENCZY a été examinée à l'âge de 25 ans pour une aménorrhée primaire ; elle présentait une hypertrophie clitoridienne. La tumeur était un gonadoblastome développé sur du tissu testiculaire.

La majorité des cellules étaient 46,XY, les autres, 45,XO, et quelques unes, 45,XO avec un fragment qui apparaît métacentrique lorsque le centromère est discernable. Ce petit chromosome était de taille variable mais, dans presque toutes les cellules, il était plus petit que ceux du

groupe G, ce qui correspond à la définition du chromosome minute ou du fragment. Une cellule semblait avoir un Y de la taille d'un des chromosomes G à la place du fragment. L'origine de ce fragment central n'est pas connue ; la présence d'un seul X suggère qu'il provient d'unX ou d'un Y ; d'après l'auteur, il provient de l'Y car on ne retrouve pas de signe turnérien chez le sujet ; il existe par ailleurs des cellules 46,XY, ce qui indiquerait un caryotype initial XY dans le zygote, avec, secondairement, formation du fragment central. Dans cette hypothèse, il s'agissait bien d'une mosaïque 45,XO/46,XY.

* Une autre anomalie gonosomique fut notée par KHUDR qui a découvert chez un sujet de petite taille, âgé de I2 ans, porteur d'un gonadoblastome bilatéral, un chromosome Y en anneau ; la mosaïque s'écrivait donc 46,XO/46,XY, r(Y). Ce chromosome ne prend pas la fluorescence et sa structure exacte n'est pas connue.

Dans ces cinq observations, l'anomalie du chromosome Y, qu'il s'agisse d'une petite taille (observation n° 3), d'un chromosome minute (MILLER, MAC DONOUGH, FERENCZY) ou d'un chromosome en anneau (KHUDR), supposait une délétion plus ou moins importante ; on peut envisager dans ces cas une perte des gènes testiculo-différenciateurs, expliquant l'apparition d'un phénotype féminin.

3) Le dernier exemple d'anomalie chromosomique est celui de l'observation de FETTIG (28). Le sujet de I7 ans présentait un séminogonome découvert au cours du bilan d'une aménorrhée primaire. Le caryotype 46,XY comportait en outre un fragment métacentrique, comparable au chromosome minute de l'observation de MILLER ; il s'agissait, comme le confirmait l'étude par autoradiographie, d'un fragment de Y.

Mais ce matériel chromosomique supplémentaire constituait un marqueur chromosomique : FETTIG l'a retrouvé également chez la mère du sujet.

On aurait pu penser que ce fragment métacentrique était en fait un fragment central de X, fonctionnellement actif, empêchant le développement testiculaire et responsable d'un phénotype féminin normal. Dans les deux cas, fragment de X actif ou fragment de Y, le caryotype est identique.

Ces constatations sont trop fragmentaires pour qu'il soit possible d'en tirer des conclusions formelles. Même si dans certains cas, une délétion du chromosome Y évoque une perte partielle ou complète des gènes intervenant dans la différenciation testiculaire, on connaît l'existence de variation de la taille de ce gonosome sans aucune influence sur la formation des structures gonadiques.

Quant aux autosomes, la fréquence des marqueurs chromosomiques n'incite pas à les rendre responsables des anomalies gonadiques, à moins que parfois ils ne créent un "environnement génique" nécessaire à l'expression d'une modification gonosomique.

II - LES CAS FAMILIAUX.

A - Groupe des sujets à caryotype masculin normal.

Nous avons 6 exemples de tumeurs développées sur des gonades dysgénétiques de sujets d'une même fratrie.

. Les deux observations de COHEN que nous avons déjà mentionnées, et chez lesquelles existaient des marqueurs chromosomiques.

. Les deux jumelles de FRASIER (6 et 7) se sont présentées différemment ; l'une avait une tumeur abdominale à l'âge de 6 ans qui fut rapidement mortelle ; il s'agissait d'un dysembryome droit, associé à un gonadoblastome bilatéral ; les deux gonades étaient rudimentaires ; le phénotype était féminin, parfaitement normal. La soeur présentait, au même âge, un gonadoblastome droit, développé sur une gonade rudimentaire ; le diagnostic fut porté au cours d'un examen endoscopique systématique, pratiqué en raison des antécédents collatéraux. La gonade contro-latérale était du type "streak gonad". Le phénotype était lui aussi parfaitement normal. L'évolution était satisfaisante avec un recul de 3 ans.

. TALERMAN (43) a décrit un cas de séminogoniome bilatéral associé à un gonadoblastome bilatéral chez une "femme" de 18 ans, sans anomalie morphologique particulière, venue consulter pour aménorrhée primaire.

L'évolution fut satisfaisante après exérèse chirurgicale, suivie de radiothérapie puisqu'on note une survie à I2 ans. Une soeur de 26 ans avait été vue pour des douleurs abdominales et une aménorrhée primaire. Elle avait également un phénotype féminin et une tumeur bilatérale développée sur des gonades dysgénétiques ; les tumeurs étaient de même nature que celles de sa soeur. Le caryotype n'a pu être pratiqué mais la recherche de chromatine sexuelle s'est révélée négative.

* ALLARD, plus récemment, a découvert au cours d'un bilan d'aménorrhée primaire chez deux soeurs (45 et 46), âgées de 20 et 27 ans, d'aspect féminin, dont l'une avait pourtant un cou court et un thorax bombé, un gonadoblastome bilatéral sur gonades rudimentaires. Les deux patientes avaient deux frères et une soeur dont la chromatine et la formule chromosomique étaient normales ; il en était de même pour le père et la mère ; mais une tante paternelle aménorrhéïque avait été opérée à 23 ans pour des"ovaires de pierre" et était décédée peu de temps après ; une grand' tante paternelle, décédée à 72 ans, n'avait jamais été menstruée.

* Enfin, BOCZKOWSKI a mentionné chez deux soeurs de I8 et 20 ans (47 et 48), vues pour une aménorrhée primaire mais dont l'examen permettait de percevoir une tumeur pelvienne, l'existence d'un séminogoniome gauche.

* Nos observations I et 2 sont celles de deux soeurs. Le diagnostic fut porté chez la première devant un syndrome douloureux abdominal et chez la seconde, devant une tumeur pelvienne associée à une aménorrhée primaire. Il s'agissait de séminogoniomes bilatéraux.

B - Grbupe des mosaïques.

Le seul cas familial retenu est celui de GAGNON (64) concernant un sujet de 2I ans, porteur d'un gonadoblastome bilatéral ; une de ses soeurs fut opérée à 28 ans d'une tumeur du même type ; le caryotype de cette soeur était 46,XY.

Dans ces observations de tumeurs développées sur gonades dysgénétiques dans une même fratrie, nous avons constaté l'existence d'un phénotype féminin normal, d'organes génitaux externes et de caractères sexuels secondaires infantiles, d'organes génitaux internes hypoplasiques ; dans aucun cas, nous n'avons relevé de signes de masculinisation ou d'anomalie somatique importante. Mais surtout, il s'agissait du même type histologique de tumeur (sauf chez une jumelle de FRASIER ayant un dysembryome associé à un gonadoblastome) et de la même localisation.

Aucune différenciation gonadique ne fut retrouvée ; lorsque les gonades furent identifiées, elles se présentaient sous forme de gonades rudimentaires.

La connaissance de ces cas familiaux évoque une altération chromosomique à l'origine de certains cas de dysgénésie gonadique avec développement tumoral ; nous avons vu que les anomalies caryotypiques rapportées sont en fait des marqueurs autosomiques ou des modifications gonosomiques sans incidence certaine sur le développement des gonades ; il paraît alors logique de faire intervenir des anomalies géniques, non détectables par les procédés d'étude courants.

III - CORRELATIONS.

A - Entre le caryotype et les aspects phénotypiques.

Le tableau clinique des sujets à caryotype 46,XY et celui des sujets porteurs de mosaïque diffèrent sur plusieurs points.

Il ne s'agit pas de l'âge (moyenne à I7 ans pour les premiers et à I9 ans pour les seconds) mais des circonstances de découverte qui sont beaucoup plus nettes dans les cas à caryotype 46,XY (avant I6 ans : syndrome tumoral dans la moitié des cas ; ensuite : aménorrhée primaire dans plus de deux tiers des cas) que dans les observations de mosaïque.

La différence porte également sur les anomalies somatiques plus fréquentes au cours des mosaïques ; une taille inférieure ou égale à I50 cm y est retrouvée dans I0 des I9 cas connus, alors que nous n'en avons qu'un exemple dans l'autre groupe. Les autres signes de la série turnérienne sont constatés dans II observations de chacun des deux groupes mais elles sont plus prononcées dans les mosaïques ce qui s'explique par l'existence d'une population 45,X0 dont le pourcentage plus ou moins important entraînera des anomalies plus ou moins marquées.

Les signes de masculinisation des organes génitaux externes se retrouvent plus fréquemment dans les observations de mosaïque : hypertrophie clitoridienne ou virilisation plus importante avec signes de la série masculine au niveau des caractères sexuels secondaires dans I9 cas sur 30. On en retenait seulement 24 cas sur 56 dans l'autre groupe.

C'est la constatation d'un caryotype 46,XY pur ou d'une mosaïque avec population 46,XY qui, chez un sujet de phénotype féminin présentant éventuellement une hypertrophie clitoridienne, doit faire suspecter de parti pris la présence d'une tumeur de la gonade. Parmi les sujets porteurs de mosaïque, ce risque serait plus souvent confirmé chez ceux qui ont une hypertrophie clitoridienne.

B - Entre le caryotype et les aspects anatomo-pathologiques.

I) Organes génitaux internes

. Voies génitales :

- caryotype masculin :

. féminines infantiles dans les 52 cas connus. On a déjà signalé l'absence de trompe gauche dans deux cas (SCHELLAS 4I et GALLAGER 52).

- mosaïque :

. féminines infantiles dans 20 des 24 cas connus.

développement asymétrique avec voies génitales féminines d'un côté et masculines de l'autre dans les 3 cas de GOODLIN (57), VAN CAMPENOUT (67), ROBINSON (59).

trompe unilatérale : I cas (SCULLY 70).

. Gonades tumorales :

- caryotype masculin :

différenciation testiculaire : 8 cas

gonade rudimentaire : 7 cas

- mosaïque :

différenciation testiculaire : I3 cas

gonade rudimentaire : I cas

. Gonades controlatérales :

- caryotype masculin :

gonade rudimentaire : 26 cas

gonade absente : 3 cas

différenciation ovarienne : I cas

- mosaïque : gonade rudimentaire : I4 cas

gonade absente : 4 cas

différenciation testiculaire : I cas

2 - Les tumeurs.

- caryotype masculin :

gonadoblastome pur : I9 cas dont I0 bilatéraux
séminogoniome pur : I9 cas dont 5 bilatéraux
dysembryome pur : 4 cas
adénome testiculaire pur : 2 cas bilatéraux
association séminogoniome-gonadoblastome : 9 cas
association dysembryome-gonadoblastome : 2 cas
association séminogoniome-adénome leydigien : I cas

- mosaïque :

gonadoblastome pur : 2I cas, dont 9 bilatéraux
séminogoniome pur : 6 cas
dysembryome pur : 2 cas
adénome leydigien pur : I cas
association gonadoblastome-dysembryome : I cas

Il apparaît donc que les observations de sujets à caryotype masculin et celles de sujets à mosaïque diffèrent sur le plan clinique (fréquence des anomalies somatiques de la série turnérienne et des signes de masculinisation dans le second groupe) et sur le plan anatomopathologique. Une masculinisation se retrouve au niveau des organes génitaux internes, voies génitales ou gonades tumorales, dans un nombre non négligeable de cas de mosaïque.

Alors que les gonadoblastomes purs et les séminogoniomes purs se développent avec la même fréquence chez les sujets à caryotype masculin, les gonadoblastomes purs sont proportionnellement plus nombreux dans les mosaïques.

Malgré les différences marquées tant cliniques qu'anatomopathologiques entre les sujets à caryotype masculin 46,XY et ceux porteurs d'une mosaïque, essentiellement 45,XO/46,XY, on peut se demander si la distinction entre les deux catégories n'est pas un peu schématique. En effet, il est possible de rencontrer des formes de transition si l'on ne se contente pas d'effectuer un caryotype sur les lymphocytes du sang périphérique.

COHEN et COOPERMANN ont rapporté tous les deux, le cas d'un sujet à caryotype 46,XY au niveau des leucocytes, mais dont la détermination caryotypique au niveau d'une gonade, siège d'un gonadoblastome, mettait en évidence une mosaïque 45,XO/46,XY.

L'observation de TETER (55) déjà mentionnée, concernait un sujet de I9 ans, porteur d'un gonadoblastome développé sur tissu testiculaire ; elle fut classée dans le groupe des mosaïques en raison du caryotype 45,XO/46,XY au niveau des cellules cutanées ; mais la culture des leucocytes du sang périphérique (72 H avec P.H.A.) avait montré une formule 45,XO.

EVOLUTION

L'évolution des tumeurs gonadiques dépend de la nature du processus tumoral. Il en est de même en ce qui concerne les tumeurs des gonades dysgénétiques.

A - Le gonadoblastome est bénin pour SCULLY puisqu'il n'a jamais été décrit de métastase.

Cette évolution bénigne s'explique, dans la mesure où il correspond à une lésion dysgénétique, plus qu'à une lésion tumorale.

Mais nous avons vu que cette tumeur peut être associée à d'autres processus tumoraux (séminogoniome, dysembryome) plus ou moins malins et ce sont ces derniers qui font le pronostic.

Les deux seules observations de gonadoblastome avec évolution mortelle étaient celles de sujets présentant un dysembryome associé.

Cette possibilité évolutive du gonadoblastome liée à l'existence d'un contingent malin associé rend TETER moins optimiste que SCULLY en ce qui concerne le pronostic car il pense que les cas étudiés manquent de recul et il rapporte, par ailleurs, l'observation d'un sujet porteur de dysgénésie gonadique testiculaire, décédé avec métastases d'un gonadoblastome extirpé de façon incomplète 4 ans auparavant. Mais on peut penser que l'évolution fatale était due à un séminogoniome ou à un dysembryome associé.

B - Les tumeurs endocrines

Les adénomes des cellules de LEYDIG se comportent toujours sur le mode bénin. Nous n'avons pas d'exemple de carcinome "leydigien" dans les observations étudiées ; ce dernier a une évolution maligne.

Nous ne connaissons pas l'évolution à distance du cas de GHEORGIU (16) qui associait, chez un sujet de 20 ans, un adénome leydigien droit et un séminogoniome gauche. Mais TETER (56) a rapporté un cas d'adénome unilatéral n'ayant pas récidivé après 8 ans.

L'adénome testiculaire a une évolution bénigne. Nous n'avons pas de renseignement au sujet des deux malades de FATHALLA (14 et 15) présentant un adénome testiculaire bilatéral.

C - Les tumeurs spécifiques germinales sont les plus malignes.

I) Les séminogoniomes purs ont un pronostic identique chez les femmes normales et chez celles porteuses de dysgénésie gonadique d'après ASADOURIAN et TAYLOR. L'évolution peut être stoppée par exérèse chirurgicale complétée de radiothérapie, car ce sont des tumeurs radiosensibles. ASADOURIAN a montré que la survie post-opératoire était de 90 % à 5 ans et de 13 % à 10 ans.

Dans les 19 observations pour lesquelles nous possédons des précisions, le recul était en moyenne de 7 ans. Aucune évolution mortelle ne fut rapportée.

Dans notre observation n° I, le recul est de 13 ans. TETER a cité le cas de trois malades en parfaite santé après 15 ans.

Si le séminogoniome est associé à un dysembryome, l'évolution est plus grave. Nous n'en avons pas d'exemple mais ASADOURIAN a publié une série de 12 sujets traités : aucun n'a survécu plus de 2 ans au diagnostic de l'association séminogoniome-dysembryome.

2) Les dysembryomes sont les tumeurs les plus malignes. Nous connaissons l'évolution de 6 des 9 sujets porteurs de dysembryomes. Il s'agissait de formes immatures dont le caractère malin s'oppose à la bénignité des dysembryomes matures. L'évolution fut mortelle dans tous les cas, 5 fois dans l'année suivant l'intervention :

- une des jumelles de FRASIER (6) présentant un gonadoblastome bilatéral et un dysembryome droit est décédée dans un tableau de métastases et d'insuffisance rénale, dans des délais non précisés.

- PINKERTON (12), rapporte le cas d'un sujet porteur de dysembryome développé sur tissu testiculaire, morte après 7 mois.

- l'observation de CAFFREY (18) concerne une "jeune fille" de 16 ans, opérée, puis ayant reçu une chimiothérapie et une radiothérapie pour dysembryome gauche avec gonadoblastome bilatéral. Le décès est survenu 4 mois après l'intervention.

- de même, DEWHURST (38) mentionne l'évolution mortelle d'un dysembryome immature, en quelques mois, malgré une radiothérapie.

- le choriocarcinome a entraîné la mort de la malade de GALLAGER (52), un mois après l'exérèse chirurgicale. Ce type de tumeur a l'évolution la plus maligne de tous les dysembryomes immatures.

- enfin, dans notre 4ème observation, celle de dysembryome immature, l'évolution fut rapidement fatale.

Ce pronostic fâcheux des dysembryomes n'est pas modifié par l'acte chirurgical, complété de chimiothérapie et de radiothérapie.

L'évolution des tumeurs des gonades dysgénétiques est liée à la nature histologique du processus tumoral.

Elle est très grave à brève échéance s'il s'agit d'un dysembryome immature ; elle est moins grave et peut entraîner une survie à 5 ans en cas de séminogoniome dont l'exérèse est pratiquée précocément ; elle est bénigne si la tumeur est un gonadoblastome ou une tumeur endocrine.

En cas d'association tumorale, c'est le processus le plus malin qui fait le pronostic.

La particularité des indications thérapeutiques tient au fait que les tumeurs se développent sur des gonades dysgénétiques non fonctionnelles et que les voies génitales des sujets sont infantiles ou hypoplasiques.

Il semble logique de pratiquer chez ces malades non seulement une exérèse tumorale aussi complète que possible, mais également une annexectomie bilatérale et une hystérectomie totale. Ce geste sera plus étendu en cas d'envahissement ganglionnaire ou loco-régional et pourra être complété, selon la nature de la tumeur, d'une radiothérapie et d'une chimiothérapie post-opératoires.

Cette conception thérapeutique est peut-être discutable en ce qui concerne l'hystérectomie ; aucun cas de néoplasme utérin ne fut découvert dans les observations étudiées ; mais LEWIS et MITCHELL ont rapporté le cas d'un sujet à phénotype masculin, porteur d'une dysgénie gonadique mixte, décédé à l'âge de 45 ans d'un adénocarcinome utérin.

Certains auteurs, et notamment TALERMAN, ont une attitude plus nuancée pour le gonadoblastome ; lorsqu'il est unilatéral, l'auteur ne pratique une gonadectomie bilatérale que si la biopsie de la gonade contro latérale révèle la présence d'un foyer tumoral.

Mais il peut être difficile d'affirmer l'existence d'un gonadoblastome pur ou l'absence de processus tumoral sur un seul examen anatomopathologique extemporané ; et d'autre part, la gonade contro-latérale est susceptible d'être le siège d'une tumeur inapparente à l'examen peropératoire ou destinée à apparaître dans un deuxième temps : BORGMI (60) en a cité un exemple chez un sujet ayant subi une gonadectomie droite pour gonadoblastome et dont la gonade gauche fut le siège d'une tumeur identique deux ans après.

Pour ces deux raisons, il paraît souhaitable de pratiquer une gonadectomie bilatérale d'emblée, quelque soit le type de tumeur, associée éventuellement à une exérèse des voies génitales internes puisqu'elles ne sont pas fonctionnelles.

Dans l'éventualité d'un geste chirurgical plus restreint, il convient d'exercer une surveillance de ces sujets afin de détecter le développement d'une tumeur dans la gonade contro-latérale.

Cette surveillance doit s'exercer également chez les malades porteurs de dysgénésie gonadique avec chromosome Y n'ayant pas subi de laparotomie. SCHALLER (33) a découvert chez une "jeune fille" de I8 ans, suivie depuis 2 ans pour une aménorrhée primaire par dysgénésie gonadique, un séminogoniome gauche sur gonade rudimentaire.

CONSIDERATIONS PHYSIOPATHOLOGIQUES

Le développement de tumeurs sur des gonades dysgénétiques soulève deux ordres de problèmes :

- celui de la formation de la dysgénésie gonadique chez des sujets 46,XY, entraînant l'apparition d'un phénotype féminin.
- et celui du processus tumoral. Peut-on admettre que la survenue de la tumeur est favorisée par la structure dysgénétique de la gonade ?

I - LA DYSGENESIE GONADIQUE.

Nous savons que l'étape embryologique de la différenciation sexuelle dépend de facteurs hormonaux induits par des facteurs chromosomiques. Chez l'individu de sexe génétique féminin 46,XX, la différenciation sexuelle se fait de façon passive dans le sens féminin ; ce sont les gènes testiculo-différenciateurs localisés sur les bras courts de l'Y et les hormones sécrétées par le testicule foetal qui sont responsables de la différenciation masculine.

Des anomalies des gonosomes et des facteurs exogènes pourront être responsables de malformations gonadiques.

A - Les anomalies chromosomiques.

Les gènes localisés sur les bras courts de l'Y assurent la différenciation testiculaire ; ceux des bras longs contiennent des loci analogues à ceux des bras courts de l'X puisque la présence de l'un ou l'autre de ces segments avec un chromosome X empêche l'apparition du nanisme et des autres anomalies somatiques duTurner.

Deux chromosomes X sont nécessaires à la différenciation ovarienne et à son maintien mais un seul chromosome X est actif génétiquement pendant l'interphase ; l'autre, qu'il soit d'origine maternelle ou paternelle est inactif et apparaît sous forme de corpuscule chromatinien pendant l'interphase.

Il existe donc trois types de gènes sur les chromosomes sexuels :

- les gènes de détermination sexuelle, multiples, sur X et Y.
- les gènes somatiques groupés par paires et produisant des effets semblables qu'ils soient situés sur les bras courts de l'X ou les bras longs de l'Y.

- les gènes impairs, responsables des caractéristiques chimiques et somatiques ; ceux portés par l'Y sont mal connus ; on connaît mieux ceux de l'X : ils s'expriment complètement chez le sujet de sexe génétique masculin et à un moindre degré, chez l'individu de sexe féminin à moins qu'il ne soit homozygote pour le caractère envisagé.

Les erreurs chromosomiques peuvent survenir au cours d'une réplication défectueuse des cellules germinales pendant la spermatogénèse ou l'ovogénèse ou à la suite d'une division mitotique défectueuse des cellules du zygote après fécondation. Elles affectent le nombre ou la structure des chromosomes.

a) Les anomalies de nombre.

* Dans l'aneuploïdie, le nombre de chromosomes des cellules est différent de celui caractéristique de l'espèce. Elle est due à une non disjonction au cours de l'anaphase ou à un retard d'anaphase avec perte de chromosome.

* Nous insisterons davantage sur le mosaïcisme qui traduit la présence chez un sujet de plusieurs lignées cellulaires de constitution chromosomique différente mais provenant d'un seul zygote (ce qui le différencie du chimérisme des free-martins).

Il est assez fréquent, augmente avec l'âge des procréateurs et sa mise en évidence est difficile car la constitution chromosomique sexuelle peut varier avec les différents tissus. Certaines mosaïques peuvent passer inaperçues si l'on ne multiplie pas les examens caryotypiques en particulier au niveau des gonades.

L'existence d'une mosaïque 45,XO/46,XY peut s'expliquer par la formation, puis la perte de chromosome minute ou par une absence de disjonction. En ce qui concerne la mosaïque 46,XX/46,XY,BAIN invoque différents mécanismes mais seules la fécondation d'un ovule binucléé et l'erreur mitotique chez le zygote répondent à la définition du mosaïcisme ; les autres (état bivitellin passé inaperçu avec élimination du papyracéus, échange d'éléments hématopoïétiques entre jumeaux bivitellins , fusion d'ovules fécondés, bispermie) entraînent un chimérisme.

Dans ces cas de mosaïque comportant un Y, le phénotype dépendra de la proportion des différentes populations cellulaires tout comme le

développement gonadique : une absence de testicule fonctionnel sera responsable du développement des canaux de MULLER et de la régression des canaux de WOLFF. L'apparition d'anomalies somatiques turnériennes sera liée à la proportion de cellules 45,XO.

Il semble possible qu'un certain nombre d'anomalies du développement sexuel soit dû à une mosaïque méconnue. Nous avons vu en effet qu'une seule détermination caryotypique ne suffisait pas à la révéler et qu'il ne fallait pas hésiter à répéter cet examen au niveau de différents tissus.

b) Les anomalies structurales sont dues à un effacement partiel ou à une rupture, souvent suivis d'une réunion incorrecte des fragments ; ces derniers isolés et manquant de centromères sont éliminés de la cellule.

Ces anomalies touchent le chromosome X ou le chromosome Y.

* L'isochromosomie est la conséquence d'une division transversale et non longitudinale du centromère au cours de la seconde division méiotique des cellules germinales chez les parents ou au cours de la mitose dans le zygote.

Les isochromosomes avec bras courts peuvent être facilement confondus avec les autosomes trisomiques.

Pour le chromosome Y, il s'agit, le plus souvent, d'un isochromosome bras long (i (Yq)), sans gène testiculo-différenciateur ; JACOBS et ROSS en ont rapporté deux cas se présentant avec un phénotype féminin, infantilisme sexuel, gonades fibreuses, mais sans anomalie somatique en raison de la présence des gènes du bras long de Y. Comme la rupture passe rarement par le centromère et que les segments auxquels manque cette structure ne peuvent se diviser, la lignée cellulaire est soit perdue, soit continuée sous la forme d'une lignée XO ; on n'a en effet jamais mis en évidence de mosaïque : isochromosome bras courts/isochromosome bras longs.

* La délétion est caractérisée par un détachement et une perte d'une partie d'un chromosome. La délétion des bras longs de X (Xq-) peut donner "un faux" caryotype XY. La délétion d'un segment du bras court de Y (Yp-) qui est testiculo-différenciateur, pourra ainsi être à l'origine de la coexistence d'un caryotype 46,XY et d'une gonade non testiculaire, ovarienne ou fibreuse. En fait, les anomalies structurales de Y intervenant

dans la différenciation sexuelle sont plus rares que celles de l'X peut être en raison de la petite taille de l'Y délété et de sa perte plus facile au cours de la méiose:

* La translocation (t) traduit un échange de segments chromosomiques entre deux chromosomes.

Les modifications structurales des chromosomes intéressant des segments trop courts pour être vues au microscope, pourront expliquer certaines contradictions entre la formule chromosomique et la structure gonadique.

La perte des déterminants testiculaires du chromosome Y relève de différents mécanismes (délétion, isochromosomie) ; si dans quelques cas, elle fut constatée, il est possible que dans d'autres elle ait été trop discrète pour être détectée à l'examen du caryotype.

Le rôle des anomalies chromosomiques est indiscutable dans les cas familiaux de dysgénésies gonadiques chez des femmes 46,XY. Des exemples en furent rapportés par BROGGER, COHEN, BARR, STERNBERG, CHEMKE, TALERMAN et ALLARD.

Il ne peut s'agir de coïncidence et les auteurs ont évoqué différents mécanismes de transmission génétique.

* STERNBERG a décrit une dysgénésie gonadique 46,XY chez trois individus à phénotype féminin appartenant à trois fratries différentes d'une même famille : le propositus, une cousine et une tante maternelles. L'anomalie a donc une détermination génétique ; les altérations géniques responsables sont transmises par la mère et peuvent être liées soit au chromosome sexuel X, soit à un autosome dominant ne s'exprimant que dans un caryotype masculin.D'après l'auteur, on ne sait si le gène anormal supprime le locus de Y responsable de la différenciation testiculaire ou s'il bloque la morphogénèse à un stade précoce (blocage de la migration cellulaire, de la maturation des cellules germinales ou de la reconnaissance territoriale).

* ALLARD admet une transmission autosomique récessive pour les cas de deux soeurs qu'il a rapportés. L'anomalie paraît avoir été transmise d'abord par une femme puis par un homme à la génération suivante, car on retrouvait une tante et une grand'tante paternelles aménorrHéiques. Ce fait permet d'éliminer une transmission héréditaire liée au chromosome X. Le taux de mariages consanguins, très élevé dans le village d'où venait cette famille,plaidait également en faveur d'un mode de transmission autosomique récessif.

* Pour expliquer cette forme de transmission, l'auteur se rallie à l'hypothèse de COHEN selon laquelle un ou plusieurs gènes anormaux fixés sur un autosome quelconque, inhiberaient les gènes testiculo-différenciateurs de Y. BROGGER et COHEN, comme nous l'avons vu, ont en effet mis en évidence un matériel génétique supplémentaire sur un chromosome du groupe D et du groupe G.

* DUNLAP pense qu'il pourrait exister dans certains cas une tendance familiale à un malfonctionnement de la méiose. Il faut signaler à ce propos que la fratrie P.. ne comprenait que 5 "filles" ; une sixième était décédée en bas âge de cause inconnue. Trois étaient réglées, mariées et 2 étaient mères de famille. Il n'y avait pas de garçon, les deux seuls enfants de sexe génétique masculin avaient un phénotype féminin et font l'objet de nos observations I et 2. Il est regrettable de ne pas avoir pu déterminer le caryotype des parents qui ne présentaient aucun antécédent particulier.

TALERMAN avait déjà remarqué la prépondérance des "filles" dans les dysgénésies gonadiques familiales ; peut-être s'explique-t-elle par un trouble de la méiose évoqué par DUNLAP.

Si les gènes portés par les gonosomes ont un rôle certain dans la différenciation gonadique et si leur modification peut être à l'origine de dysgénésie gonadique, notamment dans les cas familiaux, ils ne sont pas seuls à intervenir et des facteurs "péri-gonadiques", exogènes, peuvent également altérer la différenciation des gonades.

B - Les facteurs exogènes.

Ils sont liés à l'environnement et encore mal connus.

JOST, JACKSON puis DEWHURST ont admis la possibilité d'une destruction intra-utérine du testicule, responsable de troubles de la différenciation sexuelle aboutissant à la formation de gonades fibreuses chez des individus à caryotype 46,XY.

HENSWORTH et JACKSON ont montré expérimentalement la destruction testiculaire chez des rattes en gestation ayant reçu du Busulfan ; les nouveaux-nés, mâles ou femelles, naissaient avec des gonades atrophiques.

On a pensé que chez l'homme une agression intra-utérine pouvait être causée par des agents chimiques, radiologiques ou bactériologiques. Si la destruction testiculaire est complète, sans cellules germinales ni cellules de LEYDIG, la différenciation sexuelle se fait dans le sens féminin ; si la destruction testiculaire est partielle, la différenciation est féminine avec quelques signes de masculinisation.

JONES et HELLER ont observé une aplasie gonadique dans un foetus de mère traitée par 6 Mercaptopurine et Busulfan pour leucose. Mais il n'a pas été trouvé d'agents capables de détruire le testicule embryonnaire de sujets à caryotype 46,XY ; on ne relève aucun antécédent pathologique ou prise médicamenteuse particuliers au cours des grossesses. Il est vrai que tous les effets teratogènes des drogues ne sont pas connus et il n'est pas impossible que certaines d'entre elles aient un tropisme électif pour le tissu testiculaire.

D'autres auteurs ont voulu faire intervenir un mécanisme d'auto immunité, après avoir constaté la fréquence accrue de thyroïdites et d'anticorps antithyroïdiens au cours des dysgénésies gonadiques ; mais PARKER n'a retrouvé aucune anomalie gonadique chez les enfants de 22 femmes chez lesquelles furent détectés des anticorps antithyroïdiens.

NICHOLS a discuté le rôle de l'infection virale mais aucun argument formel n'a pu être retenu.

La différenciation sexuelle gonadique dépend de la structure des chromosomes X et Y et sans doute de facteurs exogènes. Elle détermine à son tour la différenciation des voies génitales internes et des organes génitaux externes.

Dans les cas de dysgénésie gonadique où l'aspect phénotypique s'oppose au sexe génétique, il faut faire intervenir :

- soit des altérations chromosomiques structurales empêchant, en particulier dans les cas familiaux, l'expression des gènes testiculo différenciateurs ; le mécanisme de cette inhibition et le stade du développement embryonnaire où il s'exerce sont mal connus.

- soit des facteurs exogènes, en particulier dans les cas sporadiques, entraînant une destruction ou une absence de développement testiculaire in-utéro.

En fait, il ne faut peut-être pas garder cette opposition : cas familiaux dus à des anomalies chromosomiques et cas sporadiques dus à des facteurs exogènes ; des facteurs "péri-gonadiques" peuvent être à l'origine de malformation gonadique par action directe ou en provoquant des modifications chromosomiques au niveau des gamètes, responsables à leur tour d'un trouble familial de la différenciation gonadique.

Un exemple en fut rapporté récemment par CHEMKE à propos d'une dysgénésie gonadique familiale XY touchant les 3derniers sujets d'une fratrie de 7 :

- le plus âgé (I9 ans) avait un phénotype féminin ; ses deux gonades étaient rudimentaires.

- le second (I7 ans) présentait une ambiguité sexuelle : ses deux gonades étaient des testicules rudimentaires.

- le phénotype du troisième (I4 ans) était identique à celui du premier ; il avait subi à l'âge de 8 ans (32) une exérèse gonadique droite pour séminogoniome. La gonade gauche était rudimentaire.

Or, depuis la naissance de son 4ème enfant, le père avait travaillé dans une mine d'uranium ; on peut penser que des facteurs exogènes - radioactifs dans le cas présent - avaient provoqué des anomalies chromosomiques au niveau des gamètes paternelles, anomalies qui s'exprimaient

de façon différente chez les descendants. Cette variabilité d'expression était-elle due à des modifications géniques associées, non détectables, de l'X maternel (le caryotype de la mère était 46,XX) ? A l'environnement autosomique ? Ou traduisait-elle des anomalies chromosomiques différentes de l'Y ?

Quoi qu'il en soit, on ne connaît pas le mécanisme d'action exact des anomalies gonosomiques ou des facteurs exogènes : trouble de la différenciation du blastème commun entraînant une disparition de la crête génitale ou la formation d'une gonade rudimentaire, absence de migration ou de multiplication des cellules germinales, destruction des cellules à leur arrivée au niveau des crêtes génitales ou, enfin, modifications enzymatiques.

II - LE PROCESSUS TUMORAL

Les 5 types de tumeurs homologues développées sur les gonades dysgénétiques des femmes 46,XY peuvent se répartir en 2 groupes :

- les lésions bénignes : gonadoblastome, adénome testiculaire et adénome leydigien ;
- les tumeurs malignes : séminogoniome et dysembryome.

A - Les lésions bénignes

1) Le gonadoblastome

Tous les auteurs n'admettent pas, comme SCULLY et TETER, la nature tumorale du gonadoblastome.

CABANNE pense que le gonadoblastome n'est qu'une hyperplasie de ces zones de gonadoblastose rencontrées dans les gonades dysgénétiques et que nous avons décrites. L'auteur a constaté en effet que le gonadoblastome n'est pas, sauf rarissime exemple, une tumeur de gonade normale et qu'il se développe sur un testicule atrophique, un ovotestis, une gonade dysgénétique ou une bandelette fibreuse gonadique, chez des sujets possédant un chromosome Y.

Dans sa thèse, JULIEN considère le gonadoblastome comme une variété de dysgénésie gonadique due à une anomalie génique.

On peut retenir en faveur de la signification dysgénétique et non tumorale du gonadoblastome, l'étude histologique réalisée par JOSSO dans uh tel cas de "tumeur". Dans une de ses observations personnelles (65), l'auteur a montré l'existence au niveau d'un tissu testiculaire intra-abdominal de zones de transition entre un gonadoblastome et un testicule normal ; en effet, autour d'un gonadoblastome véritable, le tissu testiculaire était différent de celui du testicule ectopique : les cellules germinales abondantes et quelques cellules de Sertoli avaient une activité enzymatique plus intense que dans le testicule cryptorchide et qu'au moment de la puberté.

Un autre argument pour ce caractère est l'évolution bénigne du gonadoblastome pur.

2 - L'adénome testiculaire fut considéré par les auteurs qui l'ont décrit en 1905, CHEVASSU et PICK, comme une authentique tumeur bénigne des tubes séminipares. Mais comme il se développe le plus souvent dans une gonade pathologique ou dans un contexte malformatif de l'appareil génital, sa nature tumorale fut discutée. Les adénomes sont en effet toujours multiples, non encapsulés et se réunissent parfois aux tubes séminipares de voisinage par de véritables zones de transition ; dans certains cas, on peut observer également des tubes séminipares dont la structure est comparable à celle d'un cordon adénomateux et il semble bien exister une simple question de degré entre ces formations isolées et les adénomes.

Ces aspects traduisent une absence de maturation d'un groupe de tubes ou d'un segment de tube séminipare. CABANNE et MICHIELS, pour ces raisons, considèrent l'adénome testiculaire comme une lésion dysgénétique d'origine congénitale ou acquise par perturbations endocriniennes locales.

3 - L'adénome des cellules de LEYDIG correspond davantage à une hyperplasie banale qu'à une tumeur.

En dehors de l'adénome leydigien de signification hyperplasique, les deux autres lésions bénignes apparaissent donc plus comme des dysgénésies pseudo-tumorales que comme d'authentiques tumeurs. Néanmoins, la fréquence de leur association avec les séminogoniomes et les dysembryomes doit les

faire considérer comme un véritable signal d'alarme pour le développement ultérieur des tumeurs malignes.

B - Les tumeurs malignes.

A l'opposé des pseudo-tumeurs qui ont toutes une évolution bénigne et correspondent à des lésions dysgénétiques ou à une hyperplasie réactionnelle, le séminogoniome et le dysembryome sont de véritables tumeurs, à évolution maligne plus ou moins rapide, développées à partir de cellules germinales (séminogoniomes) ou de ces mêmes cellules totipotentes pouvant se différencier en l'un des trois feuillets embryonnaires (dysembryomes).

La cause du développement de ces tumeurs malignes au niveau des gonades dysgénétiques n'est pas connue mais la dysgénésie gonadique favorise la survenue des processus tumoraux comme en témoigne la fréquence des pseudo-tumeurs, isolées (42 cas) ou associées à des tumeurs germinales (13 cas). Et l'on peut se demander si la présence d'un gonadoblastome ou celle d'un processus lésionnel voisin n'est pas indispensable dans une gonade dysgénétique pour qu'une tumeur germinale maligne puisse y prendre naissance.

Certaines observations illustrent cette façon de voir :

. Dans notre 3ème observation (dysgénésie gonadique mixte), il existait du côté de la gonade testiculaire anormale, un gonadoblastome bien individualisé, parsemé de calcosphérites et un petit séminogoniome de 0,5 cm de diamètre qui ne fut découvert qu'à l'examen microscopique. L'exérèse de la gonade a ainsi réalisé en même temps l'ablation du gonadoblastome et celle du séminogoniome, dont on connaît l'évolution maligne.

. De nombreux foyers de calcifications étaient retrouvés dans les tumeurs des deux soeurs (observations n°I et 2) ; ces foyers tantôt minuscules, tantôt volumineux, imprégnaient soit les nappes de nécrose néoplasique, soit les régions cancéreuses vivaces, soit les bandes fibreuses du stroma, soit encore la paroi des vaisseaux. L'importance de ces calcifications, alors que la calcification des séminogoniomes n'est pas fréquente (ASADOURIAN les a constatées dans un seul cas sur 105), a fait supposer à

F. CABANNE que les tumeurs bilatérales s'étaient développées au contact de gonadoblastome ou de gonadoblastose préexistante. Nous savons en effet que l'auteur admet la possibilité d'une hyperplasie des foyers de gonadoblastose sous forme de gonadoblastome et l'évolution de ce dernier vers une fibrose hyaline et une calcification.

III - RELATION ENTRE LA TUMEUR ET LA DYSGENESIE GONADIQUE.

Nous ne connaissons pas la cause du développement des tumeurs sur des gonades dysgénétiques. Plusieurs théories furent émises :

A - La théorie hormonale.

MELICOW, USON (1959, 1966), PERRIN, LANDING (1961) admettent que les gonades dysgénétiques ayant subi une certaine différenciation testiculaire ou ovarienne, et celles se présentant sous forme de bandelette fibreuse rudimentaire, séquestrent des cellules germinales qui sont soumises à une stimulation excessive par les hormones hypophysaires ; ces dernières ne sont pas inhibées en raison de l'absence du mécanisme d'action retour.

Mais, comme le souligne NETTER, ce mécanisme ne permet pas d'expliquer la survenue de tumeurs germinales chez les sujets prépubères.

TETER et DESJEUX pensent que l'augmentation des gonadotrophines ne fait que provoquer l'accélération du processus tumoral qui était resté jusqu'alors quiescent.

Il est un fait que parmi les sujets âgés de moins de 16 ans, nous avons trouvé 3 observations chez lesquelles le taux de G.U.T. était supérieur à 100 U.S./24 H (SIEBENMANN 4, BORGHI 60, LAFFARGUE 75), alors que le taux des 17 Oxostéroïdes ne se trouvait augmenté que dans une seule (BORGHI : 9 mg avec fraction importante d'Androstérone) ; dans celles de KARAMINEJAD (49) et de JOSSO (65 et 66), le taux était supérieur à 25 U.S. Nous n'avons pas de précision pour les autres cas.

B - La théorie autoimmune fut évoquée par FERENCZY en 1971.

La composition antigénique spécifique des cellules germinales à

l'origine de la tumeur et supposées altérées génétiquement, n'a pas encore été explorée. Ces cellules pourraient produire des anticorps chez l'hôte et le processus tumoral serait la traduction du conflit immunologique. En faveur de la réaction immune, l'auteur retient l'infiltration plasmocytaire notée à la périphérie de certaines tumeurs germinales. Il n'existe pas de travaux convaincants prouvant que l'exsudat inflammatoire est le responsable ou la conséquence d'une réponse humorale ; pourtant sa présence est évocatrice et peut être interprétée, toujours selon FERENCZY, comme un mécanisme de défense cellulaire capable de supprimer la croissance du néoplasme.

L'auteur compare la survie prolongée du séminogoniome pur avec celle d'un carcinome gastrique présentant une infiltration lymphocytaire et propose de relier la survie à l'infiltration qui exprimerait une réaction immunologique envers des éléments encore inconnus des tumeurs malignes. Cette infiltration lympho-plasmocytaire retrouvée dans des séminogoniomes pourrait refléter une hyperplasie immune compensatrice en réponse à une diminution de la compétence immunologique et aboutissant à un défaut d'inhibition de la croissance du processus tumoral.

Mais, pour étayer cette hypothèse immunologique, il faudrait mettre en évidence les complexes antigène-anticorps tumoraux spécifiques, l'antigénicité de la tumeur, la cytotoxicité des cellules lymphoïdes envers cette même tumeur et l'élaboration d'anticorps spécifiques.

C - Les phénomènes locaux.

Les troubles de vascularisation de la gonade dysgénétique et sa situation intra-abdominale jouent certainement un rôle dans l'apparition des tumeurs. Il nous faut rappeler à ce sujet, la fréquence des tumeurs germinales développées sur les testicules cryptorchides (dans 20 % des cas).

Dans nos observations, nous avons retrouvé non seulement une forte prépondérance de différenciation gonadique masculine mais aussi, dans ce groupe, une fréquence importante de tumeurs germinales ; en effet, parmi les 21 cas de gonades tumorales à différenciation testiculaire, il existait 10 tumeurs germinales, soit près de 50 %, alors que dans les 8 cas de dysgénésie gonadique pure, on ne retrouvait qu'une seule tumeur germinale.

S'il est indéniable que la dysgénésie de la gonade fasse le lit des tumeurs malignes, on ne peut en préciser le mécanisme exact. Les phénomènes auto-immuns peuvent être envisagés mais nous ne possédons pas la preuve de leur intervention. Il semble plus normal d'admettre dans certains cas un mécanisme hormonal et l'intervention de phénomènes locaux, surtout dans les observations de dysgénésie testiculaire.

D - Les facteurs chromosomiques.

Faut-il envisager l'existence de facteurs chromosomiques également à l'origine du développement tumoral ?

Le rôle du chromosome Y dans la survenue de certaines néoformations a récemment été évoqué. SANDBERG a étudié les cellules médullaires de sujets masculins atteints de leucémie myéloïde chronique et a constaté, dans certains cas, l'absence de chromosome Y à leur niveau ; l'auteur pense que cette absence protégerait les cellules d'une transformation blastique et améliorerait ainsi le pronostic de l'hémopathie.

En ce qui concerne les dysgénésies gonadiques, TETER et BOCZOWSKI ont signalé la fréquence des tumeurs se développant sur les gonades dysgénétiques des sujets dont la formule caryotypique comprend un chromosome Y. Expérimentalement, MUKERJEE a déterminé la susceptibilité de transformation maligne des cellules de malades porteurs de dysgénésie gonadique XY, en utilisant un virus particulier, le simian papovavirus 40 (SV40) qui a la propriété de provoquer une transformation maligne des cellules. L'auteur a montré ainsi que, chez 2 sujets dont les gonades dysgénétiques étaient le siège d'un séminogoniome, les cultures de fibroblastes exposées au SV40 subissaient une transformation avec une fréquence significativement plus élevée que celle trouvée pour les cultures cellulaires de sujets normaux. Cette susceptibilité à la transformation néoplasique in vitro existe également dans l'anémie de FANCONI, le syndrome de KLINEFELTER et la trisomie 21 chez lesquels on retrouve des anomalies congénitales des chromosomes. Pour MUKERJEE, c'est la même perturbation génique qui entraîne l'anomalie gonadique et la prédisposition à la survenue du processus néoplasique dans les dysgénésies gonadiques XY ; mais les études in vitro de transformation des cellules par le SV40

n'ont pas encore été faites chez des sujets présentant une dysgénésie gonadique XY sans formation tumorale.

Pour ALLARD et ADACHI, le gène inhibiteur de la différenciation testiculaire serait aussi responsable de la survenue des tumeurs en favorisant la séquestration de cellules germinales dans les gonades indifférenciées ; la formation tumorale serait induite par une anomalie fonctionnelle du chromosome Y, l'hypersécrétion gonadotrope éventuelle n'ayant qu'un effet de stimulation sur une prolifération préexistante.

Les anomalies gonosomiques retrouvées avaient toutes en commun une délétion de Y pouvant être responsable de l'indifférenciation gonadique ; mais agissait-elle sur l'apparition de la tumeur ?

Le fait que les sujets de la même fratrie puissent être porteurs de dysgénésies et de tumeurs identiques confirme l'existence d'anomalies chromosomiques antérieures à la division embryonnaire, survenues au moment de la formation des gamètes et faisant partie du patrimoine génétique maternel ou paternel. Le seul exemple de particularités caryotypiques retrouvées chez 2 soeurs ayant des gonades dysgénétiques tumorales fut rapporté par COHEN ; faut-il considérer ces anomalies autosomiques comme de simples marqueurs chromosomiques ? Ont-elles favorisé les troubles de la différenciation gonadique et l'apparition des tumeurs en créant un environnement génique indispensable à l'expression d'une anomalie gonosomique indétectable par le simple caryotype ?

Pourtant, dans la fratrie de CHEMKE, la dysgénésie gonadique était de 2 types différents et la tumeur ne s'est développée que chez un sujet.

La pathogénie des tumeurs développées sur des gonades dysgénétiques est encore imprécise.

La nature dysgénétique de la gonade favorise, par l'intermédiaire de facteurs locaux, l'apparition des tumeurs stimulée par une sécrétion hormonale gonadotrope.

Mais il est possible que dans les dysgénésies gonadiques liées à des anomalies chromosomiques, spontanées ou provoquées par des facteurs

exogènes, ces dernières soient également à l'origine des tumeurs ; il est en effet frappant de constater l'existence du même type de tumeur sur dysgénésie identique dans une même fratrie et la fréquence des processus tumoraux développés sur les gonades dysgénétiques de sujets dont la formule caryotypique renferme un chromosome Y.

CONCLUSIONS

L'analyse de 4 observations personnelles de tumeurs développées sur des gonades dysgénétiques de sujets à phénotype féminin et à caryotype masculin et de 82 observations analogues retrouvées dans la littérature, nous a permis de tirer les conclusions suivantes :

I - SUR LE PLAN ANATOMOPATHOLOGIQUE :

* La dysgénésie gonadique en cause fut déterminée dans 29 cas. Il s'agissqit dans I8 cas, d'une dysgénésie gonadique mixte associant un testicule dysgénétique d'un côté et une gonade réduite à une bandelette fibreuse de l'autre ; dans 8 cas, d'une dysgénésie gonadique pure avec les 2 gonades réduites à une bandelette fibreuse sans aucune différenciation ; dans 3 cas, d'une hypoplasie testiculaire.

Dans les autres observations, le processus tumoral détruisait l'ébauche gonadique dans sa totalité et rendait son identification impossible.

* Les 5 types de tumeurs susceptibles de se développer sur ces gonades dysgénétiques entrent dans le cadre des tumeurs homologues des gonades ; ils comprennent des gonadoblastomes, des adénomes testiculaires, des adénomes leydigiens, des séminogoniomes et des dysembryomes.

Ces tumeurs peuvent exister à l'état isolé, avec la répartition suivante : gonadoblastome (39 cas), adénome testiculaire (2 cas), adénome leydigien (I cas), séminogoniome (24 cas), dysembryome (6 cas).

Elles peuvent également, dans un nombre non négligeable de cas, se manifester sous des formes associées : gonadoblastome et séminogoniome (9 cas), gonadoblastome et dysembryome (3 cas), adénome leydigien et séminogoniome (I cas).

2 - CLINIQUEMENT, les tumeurs sont découvertes dans 3 circonstances différentes : bilan d'une aménorrhée primaire, signes de masculinisation ou apparition d'une tumeur pelvienne. L'examen clinique révèle un morphotype féminin dans 60 cas, associé à une mascrokélie dans I2 cas. Les anomalies somatiques sont présentes dans 22 observations. Les organes génitaux externes sont féminins ; mais dans la moitié des cas, ils sont infantiles et dans l'autre moitié, ils présentent des signes de masculinisation.

3 - SOUS L'ANGLE GENETIQUE, le caryotype était masculin dans 56 observations ; dans les 30 autres, on retrouvait une mosaïque comportant une population 46,XY.

4 - L'EVOLUTION et le PRONOSTIC de ces tumeurs sont liés à leur forme histologique.

Le gonadoblastome et les adénomes leydigiens et testiculaires sont des lésions bénignes dont la guérison est assurée par une simple exérèse.

A l'inverse, les séminogoniomes et les dysembryomes, qu'ils soient isolés ou associés aux tumeurs bénignes précédemment citées, possèdent le même pronostic que ceux qui surviennent sur des gonades différenciées. Les séminogoniomes bénéficient d'une survie à 5 ans dans 90 % des cas et à IO ans dans I3 % des cas. Les dysembryomes, de loin les plus malins, entraînent la mort du sujet dans tous les cas, dans l'année suivant l'intervention.

Le traitement des dysgénésies à gonades ayant subi une différenciation testiculaire et des tumeurs bénignes impose logiquement uneexérèse chirurgicale des gonades et fait discuter une hystérectomie. Quant au traitement des séminogoniomes et des dysembryomes, il obéit aux règles thérapeutiques habituelles appliquées à ces tumeurs survenant sur des gonades normalement différenciées.

5 - Du point de vue ETIOPATHOGENIQUE, la dysgénésie gonadique semble liée à une anomalie du caryotype mais on n'en connaît pas l'explication. Elle constitue un environnement prédisposant au développement des tumeurs. Les tumeurs bénignes, telles que le gonadoblastome et l'adénome testiculaire, tendent à être considérées à l'heure actuelle, plus comme des pseudo tumeurs dysgénétiques développées à partir de tubes séminipares embryonnaires anormaux, que comme d'authentiques tumeurs. La fréquence de leur association avec les tumeurs malignes doit les faire considérer comme des signes d'alarme annonçant la survenue ultérieure d'un séminogoniome ou d'un dysembryome.

Le Président de la thèse,

R. PUTELAT,

Vu et permis d'imprimer

DIJON, le : I2 Avril I974

LE DOYEN,

J.B. BOUHEY,

B I B L I O G R A P H I E

I - AARSKOG D. -

DOWN'S SYNDROME TRANSMITTED THROUGH MATERNAL MOSAICISM.
Acta Paediatr Scand. I969, 58, 609.

2 - ADACHI. H. -

DYSGERMINOMA ARISING IN AN AGENETIC GONAD OF A XY FEMALE.
J. Jap. Obstet. Gynecol. Soc. I968, I5, 79-86.

3 - AGACHE. R. -

LES GONADOBLASTOMES - A PROPOS DE 2 OBSERVATIONS.
Thèse Médecine. LILLE, I969, n° I59.

4. ALLARD. S - CADOTTE. M - BOIVIN. Y. -

DYSGENESIE GONADIQUE PURE FAMILIALE ET GONADOBLASTOME.
Union Med CAN. I972, 3, 448-452.

5 - ANDREWS. J. -

STREAK GONADS AND THE Y CHROMOSOME.
J. Obstet Gynaecol. Br. Commonw. I97I, 78, 448-457.

6 - ARGEMI. B. -

AMENORRHEE PRIMAIRE AVEC MOSAIQUE XO-XY ET GONADOBLASTOME.
Ann. Endocrinol. I97I, 32, 692-699.

7 - ASADOURIAN. L.A. - TAYLOR. H.B. -

DYSGERMINOMA ; AN ANALYSIS OF I05 CASES.
Obstet. Gynecol. I969, 33, 370-379.

8.- BACK. F. - KARL. H.J. -

FAMILIAL XY GONADAL DYSGENESIS.
Lancet 2, I968, 635.

9 - BAIN. A.D. - SCOTT. J.S. -

MIXED GONADAL DYSGENESIS WITH XX-XY MOSAICISM.
Lancet I, I965, I035-I039.

I0 - BARDIN. C.W. - ROSEN. S. - LEMAIRE. W.J. -

IN VIVO AND IN VITRO STUDIES OF ANDROGEN METABOLISME IN A PATIENT WITH PURE GONADAL DYSGENESIS AND LEYDIG CELL HYPERPLASIA.
J. Clin. Endocrinol. Metab. I968, 29, I429-I437.

11 - BARR. M.L. - CARR. DH. - PLIMKETT. E.R. - SOLTON. H.C. - WEINS. R.G. -

MALE PSEUDOHERMAPHRODITISM AND PURE GONADAL DYSGENESIS IN SISTERS.
Am. J. Obstet Gynecol. 1967, 99, 1047.

12 - BARTLETT. D.J. - GRAND. J.D. -

FAMILIAL FEMINIZING SYNDROM.
J. Obstet. Gynaecol. Br. Commonw. 1968, 75, 199-210.

13 - BERGHER DE BACALAD. E. - DOMINGUEZ. I. -

UNILATERAL GONADOBLASTOMA IN A PREGNANT WOMAN.
Am. J. Obstet. Gynecol. 1969, 105, 1279.

14 - BLANC. B. -

LES GONADOBLASTOMES.
Rev. Fr. Endocrinol.Clin. 1970, 11, 529-537.

15 - BOCZKOWSKI. K. - TETER. J. - THOMASZEW-SKA. H. - PHILIP. J. -

GONADOBLASTOMA (GONOCYTOME III) IN A BOY WITH XO/XY MOSAICISM.
Acta Pathol. Microbiol. Scand. 1967, 71, 46-58.

16 - BOCZKOWSKI. K. -

DYSGENESIES GONADIQUES MIXTES.
Rev. Fr. Endocrinol. Clin. 1971, 12, 21-26.

17 - BOCZKOWSKI. K. - TETER. J. - STERNADEL. S. -

SIBSHIP OCCURENCE OF XY GONADAL DYSGENESIS WITH DYSGERMINOMA.
Am. J. Obstet. Gynecol. 1972, 113, 952-955.

18 - BORGHI. A. - MONTALI.E- BIGOZZI. U. - GIUSTIG. -

XO/XY MOSAICISM IN A PHENOTYPE FEMALE WITH GONADOBLASTOMA.
ATTEMPT OF CLASSIFICATION OF THE CLINICAL PICTURE OF THE XO/XY MOSAICISM.
Helvt. Paediat. Acta. 1965, 20, 185.

19 - BORGHI. A. -

ON A NEW CASE OF GONADOBLASTOMA IN A PHENOTYPIC FEMALE WITH XO/XY MOSAICISM. CONSIDERATIONS ON THE PROBLEM OF TUMORS ARISING IN GONADAL DYSGENESIS.
Rass. NeuroL. Veg. 1966, 20, 225-247.

20 - BROGGER. A. - STRAND. A. -

CONTRIBUTION TO THE STUDY OF THE SO-CALLED PURE GONADAL DYSGENESIS.
Acta. Endocrinol. 1965, 48, 490-505.

21 - CABANNE. F. - FERRY. C. - MICHIELS. R. - DUSSERRE. P. -

A PROPOS DES ADENOMES TESTICULAIRES.
Arch. Anat. Pathol. 1965, 13, 203-205.

22 - CABANNE. F. -

GONADOBLASTOMES ET TUMEURS DE L'EBAUCHE GONADIQUE.
Ann. Anat. Pathol. 1971, 16, 387-404.

23 - CAFFREY. R.J. - CASEY. C.H. -

INTERSEX AND ABNORMALITIES OF AUTOSOMES AND BLOOD-GROUP.
INHERITANCE IN A KINDRED.
J.A.M.A. 1967, 202, 839-841.

24 - CARPENTIER. P.J. - STOLTE. L.A.M. - WISSCHERS. G.P. -

GONADAL DYSGENESIS AND TESTICULAR TUMORS.
Lancet I, 1956, 386-387.

25 - CHEMKE. J. - CARMICHAEL. R. - STEWART. J.M. - GEER. R.H. -
ROBINSON. A. -

FAMILIAL XY GONADAL DYSGENESIS.
J. Med. Genet. 1970, 7, 105.

26 - COGHI. - MONTALI. E.- SENSI. G. -

DISGERMINOMA IN SOGGETTO CON FENOTIPO FEMMINILE E CARIOTIPO XY.
Folia Endocrinol. 1967, 20, 597-610.

27 - COHEN. M.M. - SHAW. M.V. -

TIVO XY SIBLINGS WITH GONADAL DYSGENESIS AND A FEMALE PHENOTYPE.
N. Engl. J. Med. 1965, 21, 1083-1088.

28 - CONNEL. M.J. -

TESTICULAR FEMINIZATION SYNDROME IN THREE SIBS : EMPHASIS ON
GONADAL NEOPLASIA.
Am. J. Med. Sci. 1973, 265, 321-333 .

29 - COOPERMAN. L.R. - HAMLIN. J. -

GONADOBLASTOMA. A RARE OVARIAN TUMOR RELATED TO THE DYSGERMINOMA
WITH CHARACTERISTIC ROENTGEN APPAREANCE.
Radiology. 1968, 90, 322-324.

30 - DAVID. L. - FRANÇOIS. R. -

CONCEPTIONS ACTUELLES DE LA DIFFERENCIATION SEXUELLE.
Pediatrie. 1972, 27, 901.

31 - DECOURT. J. - GUINET. P. -

LES ETATS INTERSEXUELS.
Maloine éditeur. 1967. PARIS.

32 - DESJEUX. J.F. - GAGNON. J. - LEBOEUF. G. - St-ROME. G. - DUCARME.J.R. -

HUIT OBSERVATIONS DE MOSAIQUE XO/XY DONT UNE XO/XY q AVEC GONADOBLASTOME.
Union Med. Can. 1969, 98, 1667-1685.

33 - DEWHURST. C.J. - FERREIRA. H.P. - GILLET. P.G. -

GONADAL MALIGNANCY IN XY FEMALES.
J. Obstet. Gynaecol. Br. Commonw. 1971, 78, 1077-1083.

34 - DILIGENT. E. -

GONADOBLASTOMES ET DYSGENESIES PSEUDO-GONADOBLASTIQUES.
Thèse Médecine. NANCY. 1971, n° 49.

35 - DUNLAP. D.B. - AUBRY. R. - LOURO. J.M. -

THE OCCURENCE OF THE 45 X TURNER'S SYNDROME IN SISTERS.
J. Clin. Endocrinol. Metab. 1972, 34, 491-497.

36 - EYRAUD. M.Th. -

LES DYSGENESIES GONADIQUES AVEC GONOCYTOMES. ETUDE ANATOMO CLINIQUE ET CYTOGENETIQUE.
Thèse Médecine. LYON. 1967, n° 87.

37 - FARBER. M. - PALMER. P.E. - BULL. M.J. -

PURE GONADAL DYSGENESIS WITH BILATERAL GONADOBLASTOMAS.
Obstet. Gynecol. 1973, 42, 186-192.

38 - FATHALLA. M.F. - RASHAD. M.N. -

THE RELATIONSHIP BETWEEN OVARIAN TUMOURS AND INTERSEX STATES WITH SPECIAL REFERENCE TO THE DISGERMINOMA AND ARRHENOBLASTOMA.
J. Obstet Gynaecol. Br. Commonw. 1966, 73, 812-820.

39 - FATHALLA. M.F. -

GONADAL TUMOURS IN INTERSEX PATIENTS.
IN "GENITAL ANOMALIES".
1969. Thomas Publisher

40 - FERENCZY (A). -

GONADOBLASTOMA OCCURING IN A FEMALE WITH XO/XY FRAGMENT GONADAL DYSGENESIS.
Amer. J. Obstet. Gynecol. 1971, 109, 564-569.

41 - FERRIER. P.E. - FERRIER. S.A. - SCHARER KO. - GENTON M. - HEDINGER. C. - KLEIN. D. -

DISTURBED GONADAL DIFFERENCIATION IN A CHILD WITH XO/XY/XYY MOSAICISM : RELATIONSHIP WITH GONADOBLASTOMA.
Helv. Paediatr. Acta. I967, 22, 479-490.

42 - FETTIG. O. -

DYSGERMINOMA IN A CASE OF GONADAL DYSGENESIS WITH 47 CHROMOSOMES (XY + FRAGMENT).
Arch. Gynaekol. I968, 205, 309-324.

43 - FINE. G. - MELLINGER. R.C. - CANTON. J.N. -

GONADOBLASTOMA OCCURING IN A PATIENT WITH FAMILIAL GONADAL DYSGENESIS.
Amer. J. Clin. Pathol. I962, 38, 6I5-629.

44 - FRASIER. S.D. - BASHORE. R.A. - MOSIER. M.D. -

GONADOBLASTOMA ASSOCIATED WITH PURE GONADAL DYSGENESIS IN MONOZYGONS TWINS.
J. Pediatr. I964, 64, 740-745.

45 - FREEMAN M.U.R. - MILLER. O.J. -

XY GONADAL DYSGENESIS AND GONADOBLASTOMA : REPORT OF A CASE.
Obstet Gynecol. I969, 34, 478-483.

46 - GAGNON. J. - CADOTTE. M. -

GONADOBLASTOME ET ABERRATIONS CHROMOSOMIQUES.
CONGRES INTERNATIONAL DES MEDECINS DE LANGUE FRANÇAISE A MONTREAL.
Lyon Med. I968,99, I33.

47 - GAILLARD. J.A. -

SYNOPSIS SUR LES DYSEMBRYOMES IMMATURES.
Ann. Anat. Pathol. I972, I7, I.

48 - GALLAGER. H.S. - LEWIS. R.P. -

SEQUENTIAL GONADOBLASTOMA AND CHORIOCARCINOMA.
Obstet Gynecol. I973, 4I, I23-I28.

49 - GHEORGHIU. M.N. -

INTERSEXUALITE AVEC TUMEUR GONADIQUE BILATERALE ET CARYOTYPE XY.
Gynéc. Obstet. I966, 64, 35I-362.

50 - GILBERT-DREYFUS - SCHAISON. G. -

HYPOGONADISMES PRIMAIRES ET LEURS ETIOLOGIES.
Rev. Prat. 1971, 21, 175.

51 - GILBERT_DREYFUS. -

LES INTERSEXUALITES. QUE SAIS-JE ?
1972. PARIS. P.U.F.

52 - GILGENKRANTZ. S. - CABROL. C. - SIMON. D. - PIERSON. M. - NGIMANN. N. -

MOSAIQUES CHROMOSOMIQUES 47 XYY/45,XO. DEUX OBSERVATIONS DE SEXE DIFFERENT.
Nouv. Presse Med. 1973, 2, 563-567.

53 - GOLDBERG. M.B. - SCULLY. A.L. -

GONADAL MALIGNANCY IN GONADAL DYSGENESIS : PAPILLARY PSEUDOMUCINONS CYSTADENOCARCINOMA IN A PATIENT WITH TURNER'S SYNDROME.
J. Clin. Endocrinol. Metab. 1967, 27, 341-347.

54 - GOODLIN. R.C. -

KARYOTYPIC ANALYSIS OF GYNECOLOGIC MALIGNANT TUMORS.
Amer. J. Obstet Gynecol. 1962, 84, 493-500.

55 - GOUGH. A. -

A CASE OF DYSGERMINOMA OF THE OVARY, ASSOCIATED WITH MASCULINITY.
J. Obstet. Gynaecol. Br. Commonw. 1938, 45, 799-801.

56 - GRIFFITHS. K. - GRANT. J.K. -

STEROID SYNTHESIS IN VITRO BY TUMOUR TISSUE FROM A DYSGENETIC GONAD.
J. Endocrinol. 1966, 34, 155.

57 - GUINET. P. - PUTELAT. R. - LAURENT. C. - TOURNIAIRE. J. - NIVELON. A. - EYRAUD. M.Th. -

UNE OBSERVATION DE DYSGENESIE GONADIQUE AVEC GONOCYTOME. CARYOTYPE XY.
Ann. Endocrinol. 1967, 28, 375-380.

58 - GUINET. P. -

DIAGNOSTIC D'UNE AMENORRHEE PRIMAIRE.
Rev. LYON. Med. 1968, 17, 969-973.

59 - GUINET. P. - EYRAND M.TH; -

DYSGENESIES GONADIQUES AVEC GONOCYTOME.
Rev. Lyon. Med. 1968, 17, 975-994.

60 - GUINET. P. -

LES DYSGENESIES GONADIQUES A CARYOTYPE 46 XY.
Rev. Lyon. Med. 1970, 19, 609-621.

61 - HARDY. J.M. -

DIAGNOSTIC DES TUMEURS DE L'OVAIRE.
Rev. Med. 1973, 14, 267.

62 - HAYMOND. M.W. - WELDON. V.V. -

FEMALE PSEUDOHERMAPHRODITISM SECONDARY TO A MATERNAL VIRILISING TUMOR. CASE REPORT AND REVIEW OF THE LITERATURE.
J. Pediatr. 1973, 82, 682-686.

63 - HERVE. R. - LEVEILLE. H. - ANCLA. M. - de BRUX. J. -

OBSERVATION DE GONADOBLASTOME.
Gynéc. Obstét. 1967, 66, 429-440.

64 - HUBER. R. - WEBER. E. -

ANATOMIE MICROSCOPIQUE DES ZONES HYPOPLASIQUES DU TESTICULE EN POSITION NORMALE.
Virchows Arch. (Pathol. Anat.) 1968, 344, 47-53.

65 - HUGHESDON. P.E. - KUMARASAMY.T.-

MIXED GERM CELL TUMOURS (GONADOBLASTOMA) IN NORMAL AND DYSGENETIC GONADS.
CASE REPORTS AND REVIEW.
Virchows Arch. (Pathol. Anat.), 1970, 349, 258.

66 - JOB. J.C. - CANLORBE. P. - de CROUCHY. J. - CENDRON. J. - ROSSIER. A

MOSAIQUES CELLULAIRES XO/XY.
Arch. Pediatr. 1966, 23 297.

67 - JOSSO. M. - RAPPAPORT. R. -

LE GONADOBLASTOME.
Rev. Fr. Endocrinol. Clin. 1969, 10, 402-403.

68 - JOSSO. N. - NEZELOFF. C. - PICON. R. - GROUCHY. J. - DRAY. F. - RAPPAPORT. R. -

GONADOBLASTOMA IN GONADAL DYSGENESIS.
A REPORT OF TWO CASES WITH 46XY/45X MOSAICISM.
J. Pediatr. 1969, 74, 425-437.

69 - JOST. A. -

A NEW LOOK AT THE MECHANISMS CONTROLLING SEX DIFFERENCIATION IN MAMNALS.
Johns Hopkins Med. J. 1972, 130, 38-53.

70 - JUDD. H.L. - SCULLY. R.E. - ATKINS. L. - NEER. R.M. -KLIMAN. B. -

PURE GONADAL DYSGENESIS WITH PROGRESSIVE HIRSUTISM.
New Eng. J. Med. 1970, 282, 881.

71 - JULLIEN B. -

CONTRIBUTION A L'ETUDE DU GONADOBLASTOME.
Thèse Médecine. PARIS, 1969. n° 183.

72 - KARIMINEJAD. M.H. - MOULANI. M.A. -

GONADOBLASTOMA ASSOCIATED WITH MIXED GONADAL DYSGENESIS.
Amer. J. Obstet. Gynecol. 1972, 113, 410-414.

73 - KHUDR. G. - BENIRSCHKE. K. -

Y RING CHROMOSOME ASSOCIATED WITH GONADOBLASTOMA IN SITU.
Obstet Gynecol. 1973, 41, 897-901.

74 - LAFFARGUE P. -

GONADOBLASTOME (HISTOENZYMOLOGIE ET STRUCTURE FINE).
Ann. Anat. Pathol. 1971, 16, 467-476.

75 - LAURENT. J.L. - CZYBRA. J.C. - GIROD. C. -

DEVELOPPEMENT EMBRYOLOGIQUE DES APPAREILS GENITAUX
Cah. Med. LYON - 1972. 48, 4383-4386.
4567-4586.
4849-4870.

1973. 49, 153-166.
249-263.

76 - LEWIS. F.J.W. - MITCHELL. J.P. - FOSS. G.L. -

XY-XO MOSAICISM.
Lancet I, 1963, 221-222.

77 - LUCA. L.A. -

CYTOGENETIC AND HISTOLOGICAL STUDIES OF TWO ATYPICAL XY FEMALES.
Rev. Assoc. Med. Bras. Janvier 1971.

78 - MAC DONOUGH. P.G. - GREENBLATT. R.B. - BYRD. J.R. - HASTINGS. E.V. -

GONADOBLASTOMA (GONOCYTOMA III). REPORT OF A CASE.
Obstet. Gynecol. 1967, 29, 54-58.

79 - MAER. M. - BRET. P. -

PROBLEMES PSYCHOLOGIQUES ET SOCIAUX DES CHANGEMENTS DE SEXE.
Pediatr. 8972, 27, 913-922.

80 - MARQUEZ - MONTER. H. -

HISTOPATHOLOGIC STUDY WITH CYTOGENETIC CORRELATION IN 20 CASES OF GONADAL DYSGENESIS.
Amer. J. Clin. Pathol. 1972, 57, 449-456.

81 - MELICOW .M.M. - USON. A.C. -

DYSGENETIC GONADOMES AND OTHER GONADAL NEOPLASM IN INTERSEXES. REPORT OF 5 CASES AND REVIEW OF THE LITTERATURE.
Cancer. 1959, 12, 552-572.

82 - MELICOW. M.M. -

TUMORS OF DYSGENETIC GONADS IN INTERSEXES : CASE REPORT AND DISCUSSION REGARDING THEIR PLACE IN GONADAL ONCOLOGY.

Bul. Ny. Acad. Med. 1966, 42, 3-20.

83 - MEUNIER-DUMONT. G. -

L'ANORCHIDIE BILATERALE, FORME EXTREME DE DYSGENESIE GONADIQUE ?
"A PROPOS DE 6 OBSERVATIONS PERSONNELLES DE DYSGENESIE GONADIQUE DONT 4 ANORCHIDIES BILATERALES".
Thèse Médecine.LYON 1973. n° 126.

84 - MILLER. O.J. -

THE SEX CHROMOSOME ANOMALIES.
Amer. J. Obstet. Gynecol. 1964, 90, 1078-1139.

85 - MILLET. B. -

A PROPOS D'UN CAS DE GONADOBLASTOME.
Thèse Médecine. PARIS 1967. n° 150.

86 - MULLER. -

DYSGENESIE GONADIQUE MIXTE. RELATIONS AVEC LE GONOCYTOME.
Ann. Endocrinol. 1970, 31, 1014-1021.

87 - MURAD. T.M. -

ULTRASTRUCTURE OF A VIRILINZING OVARIAN SERTOLI-LEYDIG CELL. TUMOR WITH FAMILIAL INCIDENCE.
Cancer 1973, 31, 1440-1450.

88 - MUKERJEE. D. - BOWEN. J. - TRUJILLO. J. - CORK. A. -

INCREASED SUSCEPTIBILITY OF CELLS FROM CANCER PATIENTS WITH XY GONADAL DYSGENESIS TO SIMIAN PAPOVAVIRUS 40 TRANSFORMATION.
Cancer Res. 1972, 32, 1518-1520.

89 - NAIDU. P.N. - RAMASWAMY. S. - RAO. K.S. -

GONADOBLASTOMA ARISING FROM TESTICULAS DYSPLASIA IN AN INTERSEXUAL INDIVIDUAL.
J. Obstet. Gynaecol. Br. Commonw. 1965, 72, 437-443.

90 - NETTER. A. - MUSSET. R. -

UN NOUVEAU CAS DE GONADOBLASTOME.
Gynéc. Obstét. 1967, 66, 385.

91 - NETTER. A. -

GONADOBLASTOMES ET DYSGENESIES DE LA GONADE.
Fertil. Steril. 1969, 1, 31-32.

92 - NETTER. A. -

LE GONADOBLASTOME.
Entretiens Bichat (Chir. et Spécial.) 1969, 313-314.

93 - OBER. W.B. -

EMBRYONAL CARCINOMA OF TESTICULAR TYPE ARISING IN THE GONAD OF A TRUE HERMAPHRODITE.
Jew. Mem. Hosp. Bull. 1962, 6-7, 94.

94 - OVERZIER. C. -

INTERSEXUALITY.
1963. London-NewYork. Academic Press.

95 - OVERZIER. C. -

EIN XX-XY HERMAPHRODIT MIT EINEM "INTRADUBULORENEI" UND EINEM GONADOBLASTOM (GONOCYTOME III).
Klin. Wschr. 1964, 42, 1052-1060.

96 - PARK. I.J. - PYEATTE. J.C. - JONES. H.W. - WOODRUFF. J.D.

GONADOBLASTOME CHEZ UN HERMAPHRODITE VRAI DE GENOTYPE 46 XY.
Obstet. Gynecol. 1972, 40, 466-472.

97 - PATEL. S.K. - PRENTICE. R.S.A. -

GONADOBLASTOME.
Arch. Pathol. 1972, 94, 165-170.

98 - PEDERSEN. H. -

OVARIAN DYSGERMINOMA. A SURVEY OF 12 CASES.
Dan. Med. Bull. 1968, 15, 129-134.

99 - PERRIN. E.V. - LANDING. B.H. -

EVIDENCE FOR A RELATION BETWEEN GONADOBLASTOMA AND GONADAL DYSGENESIS.
Amer. J. Dis. Child.1961, 102, 575.

100 - PINKERTON. J.H.M. -

GONADAL DYSGENESIS COMPLICATED BY VIRILINZING EMBRYONAL CARCINOMA.
J. Reprod. Fertil. 1965, 9, 203-205.

101 - PRODANOV. A. -

SUR 1 CAS DE TUMEUR DU TESTICULE DYSGENETIQUE ET SON EVOLUTION.
Folia. Med. 1962,4, 149-152.

102 - ROBINSON. A. - PRIEST. R.E. - BIGLER. P.C. -

MALE PSEUDOHERMAPHRODITE WITH XO-XY MOSAICISME AND BILATERAL GONADOBLASTOMAS.
Lancet I, 1964, III

103 - SALET. J. - de GENNES. L.J. - MUSSET. R. - SEBAOUN. M. - NETTERA. -

A PROPOS D'UN CAS DE GONADOBLASTOME 46 XX.
Ann. Endocrinol. 1970, 31, 927-938.

104 - SANDBERG. A.A. - SAKURAI. M. -

THE MISSING Y CHROMOSOME AND HUMAN LEUKEAMIA.
Lancet 1973, I, 375.

105 - SCHALLER. A. - FISCHER. P. - GOLOB. E. -

ZUR MALIGNEN ENTARTUNG DYSGENETISCHEN GONADEN.
Geburtshilfe. Frauenheilkd. 1970, 30, 980-985.

106 - SCHELLHAS. H.F. - TRUJILLO. J.M. - RUTLEDGE. F.N. - CORK. A. -

GERM CELL TUMORS ASSOCIATED WITH XY GONADAL DYSGENESIS.
Amer. J. Obstet. Gynecol. 1971, 109, 1197-1204.

107 - SCULLY. R.E. -

GONADOBLASTOMA. A REVIEW OF 74 CASES.
Cancer 1970, 25 1340-1356.

108 - SCULLY. R.E. - CRAWFORD. J.D. -

GONADOBLASTOMA-GERMINOMA IN A 7 YEAR OLD GIRL.
J.A.M.A. 1972, 221-1529.

109 - SERVY. E. - BYRD. J.H. -

CAS LIMITES DE DYSGENESIE GONADIQUE. CORRELATIONS ENTRE LES DONNEES CLINIQUES, CYTOGENETIQUES ET ANATOMOPATHOLOGIQUES.
Rev. Fr. Endocr. Clin. 1972, 13, 107-121.

110 - SIEBENMANN. R.E. -

PSEUDOHERMAPHRODITISMUS MASCULIMUS MIT GONADOBLASTOM, EINE BESONDERE INTERSEXEFORM.
Pathol. Microbiol. 1961, 24, 233.

111 - SOHVAL. A.R. -

HERMAPHRODITISM WITH "ATYPICAL" or "MIXED" GONADAL DYSGENESIS. RELATIONSHIP TO GONADAL NEOPLASM.
Amer. J. Med 1964, 36, 281-292.

112 - SOHVAL. A.R. -

PUR GONADAL DYSGENESIS SYNDROM.
Amer. J. Med. 1964, 38, 615.

113 - SOW. M.L. -

TUMEURS DE L'EBAUCHE GONADIQUE ASSOCIEES A UN CARYOTYPE MASCULIN 46 XY.
Mémoire ppur le concours de la Médaille d'Or des Hôpitaux de DIJON - 1972.

114 - STERNBERG. W.H. - BARCLAY. D.L. - KLOEPFER. H.W. -

FAMILIAL XY GONADAL DYSGENESIS.
New. Eng. J. Med. 1968, 278, 695-700.

115 - STRUMPF. I.J.

GONADOBLASTOMA IN A PATIENT WITH GONADAL DYSGENESIS.
Amer. J. Obstet. Gynecol. 1965, 92, 992-995.

116 - SUNE. M.V. - CENTENO. J.V. - SALZANO. F.M. -

GONADOBLASTOMA IN A PHENOTYPIC FEMALE, WITH 45,X/47,XYY MOSAICISM.
J. Med. Genet. 1970,7, 410-

117 - SYLWESTROWICS. W. -

GUZY TYPU DYSGERMINOMA A DYSGENEZJA GONAD W'SWIETLE BADAN KARIOTYPU.
Pol. Tyg. Led. 1970, 25, 804-807.

118 - TALERMAN. A. -

GONADOBLASTOMA AND DYSGERMINOMA IN TWO SIBLINGS WITH DYSGENETIC GONADS.
Obstet. Gynecol. 1971, 38, 416-426.

119 - TALERMAN. A. -

A DISTINCTIVE GONADAL NEOPLASM RELATED TO GONADOBLASTOMA.
Cancer. 1972, 30, 1219-1224.

120 - TALERMAN. A. - HUYZINGA. W.T. - KUIPERS. T. -

DYSGERMINOMA. CLINOCOPATHOLOGIC STUDY OF 22 CASES.
Obstet. Gynecol. 1973, 41, 137-47 .

121 - TAYLOR. H. - BARTER. R.H. - JACOBSON. C.B. -

NEOPLASMS OF DYSGENETIC GONADS.
Am. J. Obstet. Gynecol. 1966, 96, 816-823.

122 - TETER. J. - TARLOWSKI. R. -

TUMORS OF THE GONADS IN CASES OF GONADAL DYSGENESIS AND MALE PSEUDO-HERMAPHRODITISM.
Amer. J. Obstet. Gynecol. 1960, 79, 321-329.

123 - TETER. J. -

A NEW CONCEPT OF CLASSIFICATION OF GONADAL TUMORS ARISING FROM GERM CELLS (GONOCYTOMES) AND THEIR HISTOGENESIS.
Gynecologia. 1960, 150, 84-102.

124 - TETER. J. -

AN UNUSUAL GONADAL TUMOR (GONADOBLASTOMA) IN A MALE PSEUDO HERMAPHRODITE WITH TESTICULAR DYSGENESIS.
J. Obstet. Gynaecol. Brit. Emp. 1960, 67, 238-242.

125 - TETER. J. - WECEWICZ. G. - MAZINEKK. -

TUMEURS A CELLULES GERMINALES MIXTES, HORMONALEMENT ACTIVES (GONADOBLASTOMES).
Rev. Fr. Endocrinol. Clin. I962, 3, 42I-433.

126 - TETER. J. -

A MIXED FORM OF FEMINIZING GERM CELL TUMOR (GONOCYTOME II).
Amer. J. Obstet. Gynecol. I962, 84, 722-730.

127 - TETER. J. - PHILIP. J. - WECEWICZG. -

A MASCULINIZING MIXED ZERM CELL TUMOR : GONOCYTOME III.
Acta. Endocrinol. I964, 46, I-II.

128 - TETER. J. -

LES GONOCYTOMES AU COURS DES DYSGENESIES GONADIQUES.
ACTUALITES ENDOCRINOLOGIQUES.
Journées de la Pitié I965 - L'Exp. Edit. p. 69-78.

129 - TETER. J. - BOCZKOWSKI. K. -

OCCURENCE OF TUMORS IN DYSGENETIC GONADS.
Cancer. I967, 20, I30I-I3I0.

130 - TETER. J. -

PROGNOSIS, MALIGNANCY AND CURABILITY OF THE GERM TUMORS OCCURING IN DYSGENETIC GONADS.
Am. J. Obstet. Gynecol. I970, I08, 894-900

131 - TETER. J. -

DISCREPANCIES CONCERNING MALIGNANCY AND PROGNOSIS OF GONOCYTOMAS (GONADOBLASTOMAS) IN DYSGENETIC GONADS.
Obst. Gynecol. I970, 36, 627-629.

132 - TOJO. R. - GOYANES VILLAESCUSA. V. - GAGO. C.F. - ESQUETE. C. - VEGA. B. -

SYNDROME XYY AVEC AMBIGUITE DES ORGANES GENITAUX EXTERNES CHEZ UN ENFANT.
Rev. Int. Pediatr. I972, 26, 7-I6.

133 - VAN CAMPENHOUT. J. - LORD. J. -

XO/XY MOSAICISM.
Obstet. Gynaecol. Br. Commonw. I969, 76, 63I.

134 - VOOG. R. -

DYSGENESIE GONADIQUE AVEC CHROMOSOME EN ANNEAU CHEZ UN ADOLESCENT.
Sem. Hôp. PARIS. 1971, 47, 2965-2975.

135 - WARREN. J.C. - ERKMAN. B. - CHEATUMSS. -

HILUS-CELL ADENOMA IN A DYSGENETIC GONAD WITH XX/XO MOSAICISM.
Lancet I, 1964, 141- 143.

136 - WILLIAMS. R.H. -

PRECIS D'ENDOCRINOLOGIE. 1972. PARIS.Edit. Flammarion.

137 - WILLIAMSON. H.O. - PRATT-THOMAS. H.R. -

BILATERAL GONADOBLASTOMA WITH DYSGERMINOMA. A CASE REPORT.
Obstet. Gynecol. 1972, 39, 263-268.

138 - ZARATE. A. - KARCHMER. S. - ESTEVES. R. - TETER. J. -

GONADAL DYSGENESIS WITH ISOLATED CLITOROMEGALY, XY KARYOTYPE AND BILATERAL GONOCYTOMA WITH MASSIVE LEYDIG CELL HYPERPLASIA.
Amer. J. Obstet. Gynecol. 1971, 110, 1875-1878.